# Die Klinik der kongenitalen Tuberkulose

**Inaugural-Dissertation**

zur Erlangung der Doktorwürde der hohen medizinischen Fakultät der Universität Basel

vorgelegt von

**Karl Steinle**

aus Basel

Buchdruck + Graphische Anstalt Gebrüder Strobel - Basel - 1939

# Die Klinik der kongenitalen Tuberkulose

**Inaugural-Dissertation**

zur Erlangung der Doktorwürde der hohen medizinischen Fakultät der Universität Basel

vorgelegt von

**Karl Steinle**

aus Basel

Buchdruck + Graphische Anstalt Gebrüder Strobel - Basel - 1939

Von der medizinischen Fakultät Basel genehmigt
auf Antrag von Herrn Prof. Dr. E. Freudenberg.

Tag der Promotion: 8. Juli 1939

R. UNIV.
BIBLIOTHEEK
LEIDEN

# Inhaltsverzeichnis


Seite

*I. Allgemeines*

1. Definition . . . . . 5

2. Infektionsmodus und Pathologie . . . . . 6
   a) vor der Implantation . . . . . 6
   b) nach der Implantation . . . . . 7
   c) unter der Geburt . . . . . 10

*II. Das pathologisch-anatomische Bild beim Foetus und Neugeborenen* 11

   a) Infektion durch Nabelvenenblut . . . . . 12
   b) Infektion durch Fruchtwasser . . . . . 13
   c) Bedeutung der Sektion . . . . . 15

*III. Das klinische Bild (anhand von drei eigenen Beobachtungen)* . 16

1. Krankengeschichte der Mütter . . . . . 17

2. Krankengeschichte der Kinder . . . . . 22
   a) Vorgeschichte . . . . . 22
   b) weiterer Verlauf . . . . . 23
   c) Symptomatologie . . . . . 26
      1. Infektion mit Nabelvenenblut
      2. Infektion mit Fruchtwasser

3. diagnostische Hilfsmittel . . . . . 30

*IV. Diagnose, Prognose, Häufigkeit* . . . . . 37

*V. Virustheorie der kongenitalen Tuberkulose* . . . . . 41

*VI. Anhang: Sektionsberichte und mikroskopische Befunde* . . 42

*VII. Literatur* . . . . . 50

# I. Allgemeines

## 1. Definition

In der Zeit vor der Entdeckung des Tuberkelbazillus nahm man allgemein an, dass die Tuberkulose eine vererbte Krankheit sei. Zu dieser Meinung hatte die Beobachtung des familiären Auftretens der Tuberkulose geführt. Infolgedessen war kein Grund vorhanden, den Tuberkuloseerkrankungen der Neugeborenen und Säuglinge besondere Aufmerksamkeit zu schenken und eine besondere Form als kongenitale Tuberkulose abzutrennen, da doch nach der damaligen Meinung jede Tuberkulose eine kongenitale war und nur früher oder später in Erscheinung trat.

Sobald der Tuberkelbazillus aber entdeckt war, änderte sich die Sachlage. Die Tuberkulose war nicht mehr eine vererbte Erkrankung, d. h. in einer Veränderung des Idioplasmas begründet, sondern sie war etwas erworbenes. Lediglich die Widerstandskraft gegen die Tuberkulosinfektion war noch im Idioplasma vorgebildet, nicht mehr aber die Krankheit selbst. War also vor der Entdeckung des Tuberkulbazillus jede Tuberkuloseerkrankung eine kongenitale im Sinne von vererbt, so gab es jetzt zunächst überhaupt keine kongenitale Tuberkulose mehr, sondern alle Tuberkuloseerkrankungen waren erworben.

Es musste sich nun die Streitfrage um den Zeitpunkt der Infektion erheben, über den auch heute noch nicht volle Einigkeit herrscht. Einige Forscher, besonders Baumgarten, versteiften sich auf die Ansicht, dass jede Tuberkuloseinfektion vor der Geburt erfolge. Diese Infektionsart wurde als "gennäogenetische" bezeichnet. Nach Baumgarten ist also heute noch jede Tuberkulose eine kongenitale, nur nicht mehr im Sinne von vererbt, sondern im Sinne von pränatal erworben.

Unter der Führung Virchows verlegte die Mehrzahl der Forscher den Zeitpunkt der Infektion auf das postnatale Leben. Es wurden aber schon früh einige Fälle von Säuglingen beobachtet, welche an Tuberkulose erkrankt waren, obwohl eine Infektion postnatal auszuschliessen war. Hier musste eine Infektion vor

der Geburt angenommen werden. Es bildete sich der Begriff der kongenitalen Tuberkulose, unter der man heute die Infektion mit dem Tuberkelbazillus vor oder während der Geburt versteht. Die kongenitale Tuberkuloseerkrankung ist also ein Produkt aus der vererbt-kongenitalen Widerstandsfähigkeit und der erworben-kongenitalen Tuberkuloseinfektion.

## 2. Infektionsmodus und Pathologie

Die Mehrzahl der Forscher nimmt eine Infektion mit dem Tuberkelbazillus an. Die französische Schule dagegen, unter der Führung von Calmette, vertritt die Infektion mit einem Virus, das sich erst im kindlichen Körper nach einer bestimmten "präbazillären" Zeit, welche gleichbedeutend ist mit der Periode der Inkubation, zum eigentlichen Tuberkelbazillus entwickelt. Auf die Theorie mit dem Virus kommen wir später noch einmal zu sprechen.

Wenn man die Möglichkeit einer Infektion durch den Tuberkelbazillus verfolgt, kann man je nach dem Entwicklungszustand des menschlichen Eies verschiedene Etappen unterscheiden. Drei grosse Hauptetappen lassen sich herausbilden, von denen jede besondere Infektionsmöglichkeiten besitzt:

1. Das Ei ist noch selbständig, es hat sich im Uterus noch nicht implantiert.
2. Das Ei hat sich im Uterus eingenistet (Implantation), es tritt in Beziehung zum mütterlichen Kreislauf.
3. Das Ei löst sich wiederum von dem mütterlichen Boden los und wird selbständig. (Geburt)

### a) Vor der Implantation

Diese Periode lässt sich leicht in zwei Abschnitte teilen, nämlich in die Zeit vor der Imprägnation und die Zeit nach der Imprägnation. Unter der Imprägnation wird das Eindringen der Samen- in die Eizelle verstanden. Die Imprägnation erfolgt nach allgemeiner Ansicht in der Pars ampullaris tubae.

a) In der *Zeit vor der Imprägnation* kann jede einzelne Zelle (Gamete) für sich mit dem Tuberkelbazillus infiziert werden.

Wenn wir zunächst die Infektionsmöglichkeiten bei der *Eizelle* betrachten, so ist hier die Möglichkeit gegeben, dass diese sowohl intraovariell als auch extraovariell infiziert wird (Baumgarten). Was die intraovarielle Infektionsmöglichkeit anbelangt,

so muss gesagt werden, dass Tuberkelbazillen in Primärfollikeln beobachtet worden sind (Sitzenfrey). Im *Sperma* sind häufig Tuberkelbazillen gefunden worden. In Samenzellen jedoch wurden bis jetzt noch keine beobachtet, obwohl bei der Durchwanderung des Vas deferens die Samenzelle leicht infiziert werden könnte. Die Möglichkeit einer Uebertragung auf diesem Wege ist deshalb nicht auszuschliessen (Moll). Experimentell ist es nicht gelungen mit tuberkelbazillenhaltigem Sperma eine germinative Tuberkulose zu erzeugen. Aber wenn auch solche Experimente gelingen würden, so würden sie doch noch nichts beweisen, denn bei den menschlichen Eiern herrschen doch ganz andere Verhältnisse.

Die Lebensfähigkeit einer infizierten Gamete dürfte wohl kaum erhalten bleiben.

b) *Nach der Imprägnation* ist eine Infektion des Eies = Zygote denkbar auf seinem Wege durch eine erkrankte Tube von der Pars ampullaris tubae bis ins Cavum uteri. Aber auch in einem solchen Falle dürfte das Ei in den meisten Fällen absterben.

### b) Nach der Implantation

Hier treten ganz neue Gesichtspunkte auf, da das befruchtete Ei nun in Beziehung mit dem Uterus tritt.

a) Vor der Entwicklung des Plazentarkreislaufes erkrankte Eier sind bis jetzt nicht bekannt geworden. Die früheste Infektion entstand im 4. Monat.

b) Erst nach der Ausbildung des Plazentarkreislaufes tritt das Ei in sehr enge Verbindung mit dem mütterlichen Kreislauf, und es entstehen nun hier die mannigfaltigen Möglichkeiten der Infektion die praktisch in Frage kommen. Es sind zum vorneherein zwei Möglichkeiten vorhanden, nämlich es erkrankt die Plazenta oder es erkranken die Eihäute.

Betrachten wir zunächst die *Möglichkeiten der Erkrankung der Plazenta:*

Eine *primäre* Erkrankung der Plazenta könnte eintreten bei Plazenta praevia durch Infektion beim Koitus (Schmorl). Eine solche Erkrankung ist aber bis jetzt nicht bekannt.

In allen andern Fällen handelt es sich um eine *sekundäre* Infektion. Dabei kann die Plazenta sowohl direkt als auch indirekt erkranken (Schmorl). *Direkt,* wenn die Bazillen mit dem

Blutstrom in die Plazenta gelangen = hämatogene Infektion, oder wenn die Bazillen von einer Erkrankung der innern Genitalorgane, besonders der Tuben, herstammen (Schmorl und Geipel) = Infektion per continuitatem.

*Indirekt*, wenn zunächst die decidua basalis erkrankt. Von dieser aus kann die Erkrankung fortschreiten durch Uebergreifen auf die Haftzotten oder durch Eindringen in die intervillösen Räume.

Das pathologisch-anatomische Bild ergibt folgende Befunde:

Bei der Erkrankung der *Haftzotten* kommen sowohl typische Tuberkel als auch Käseherde und lymphoidzellige Bildungen vor.

Sind die Tuberkel einmal in die *intervillösen Räume* gelangt, so bleiben sie leicht an der Oberfläche der Zotten haften. Dies ist die häufigste Form (Schmorl). Die Zottenepithelien quellen dann auf und die Bazillen werden von Blutplättchen, Leukozyten und Fibrinfäden eingeschlossen. Die Tuberkelbazillen vermehren sich und liegen in einer nekrotischen Gewebsmasse. Schreitet der Prozess weiter, dann quillt das Zottenstroma auf und die Gefässe der Zotten werden durch Thromben verschlossen, die Zotte verfällt der Nekrose. Ein Granulationsgewebe wurde bis jetzt nicht gefunden. Da kein spezifisches Granulationsgewebe vorliegt, so muss immer auf Tuberkelbazillen gefärbt werden (Beitzke).

Auch echte Tuberkelbildung kommt in den intervillösen Räumen vor. Das Zottenstroma liefert das Granulationsgewebe. Die Zottengefässe werden durch Endothelwucherung verschlossen. Auch im Zottengewebe kommen Tuberkel vor. Diese Form spielt aber nach Schmorl keine wesentliche Rolle. Der Epithelüberzug bleibt dabei intakt. Die Tuberkelbazillen können direkt durch den Epithelüberzug ins Stroma eingedrungen sein, oder auch aus dem Blut des Fötus stammen (Schmorl).

Im allgemeinen ist die Zahl der Tuberkuloseherde in der Plazenta gering. Sie bietet keinen günstigen Boden, sei es wegen des Blutreichtums oder wegen des fötalen Charakters.

Die Erkrankungsmöglichkeiten der Plazenta lassen sich in folgendem Schema darstellen:

primär = Placenta praevia beim Koitus

sekundär = direkt { hämatogen / per continuitatem }

sekundär = indirekt { Haftzotten / intervillöse Räume { Oberfläche der Zotten / Zottenstroma } }

Besonders Schmorl hält ein Uebergreifen der Erkrankung auf den Fötus nur für möglich, wenn die Plazenta erkrankt ist. Werden bei der Plazentartuberkulose nicht rechtzeitig die Zottengefässe auf irgend eine Art und Weise verschlossen, so können die Bazillen leicht in den Nabelschnurkreislauf gelangen, wo auch eine Arteriitis- und Phlebitis tuberculosa entstehen kann (Sitzenfrey). Werden die Gefässe rechtzeitig verschlossen, so kann der Prozess auf eine Plazentartuberkulose beschränkt bleiben.

Die Möglichkeit der Erkrankung der Eihäute sind weitaus geringer, da sie nicht den lebhaften Kreislauf und die enge Verbindung mit der Mutter aufweisen, wie das bei der Plazenta der Fall ist. Am häufigsten ist das Uebergreifen einer Plazentartuberkulose auf die Eihäute = choriale Deckplatte. Auch von einer erkrankten Uteruswand her kann der Prozess auf die Eihäute übergehen. Dabei wird zuerst das Chorion, dann das Amnion ergriffen.

Das *Weiterschreiten* der Tuberkelbazillen geschieht (von der Plazenta aus) mit dem Nabelvenenblut oder auf dem Lymphwege in den perivaskulären Lymphscheiden der Nabelschnur. Mit dem Nabelvenenblut gelangen die Bazillen in die Leber und bewirken, wenn sie haften bleiben, hier einen Primärkomplex. Die Bazillen können aber auch die Leber auf dem Wege des Ductus venosus Arantii umgehen und direkt ins Herz gelangen. Von hier aus können sie in den allerdings kaum entfalteten *Lungenkreislauf* gelangen und hier zu einem oder mehreren Primärkomplexen führen. Dies wird besonders wahrscheinlich unter der Geburt bei den ersten Atemzügen des Kindes, wenn dieses nicht sofort abgenabelt wird. Aber auch in den *grossen Kreislauf* können die Bazillen gelangen und hier in den besonders disponierten Organen Primärkomplexe hervorrufen, so im Gehirn und in den Nebennieren.

Das *Weiterschreiten von den Eihäuten aus* geschieht über den Weg des Fruchtwassers. Bricht ein unter der Deckplatte gelegener tuberkulöser Plazentarherd oder ein Deciduaherd durch die Eihäute durch, dann wird das Fruchtwasser infiziert. Das infizierte Fruchtwasser, in dem sich die Bazillen vermehren können (Geipel), kann dann geschluckt oder aspiriert werden. Es kommt zu einer primären Deglutinationstuberkulose, mit einem Primärherd im Darm oder zu einer primären Aspirationslungentuberkulose (Kleinschmidt). Bei der Schluckbewegung kann Frucht-

wasser durch die Tube in das Mittelohr gelangen und dort eine primäre Mittelohrtuberkulose hervorrufen.

Das *Weiterschreiten* der Bazillen auf den verschiedenen Infektionswegen und die häufigsten Primärherdbildungen seien im folgenden Schema zusammengefasst:

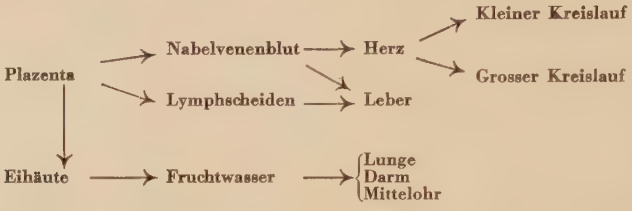


Wir beenden diesen Abschnitt, indem wir noch eine schematische Uebersicht und Zusammenfassung aller Infektionsmöglichkeiten anschliessen:

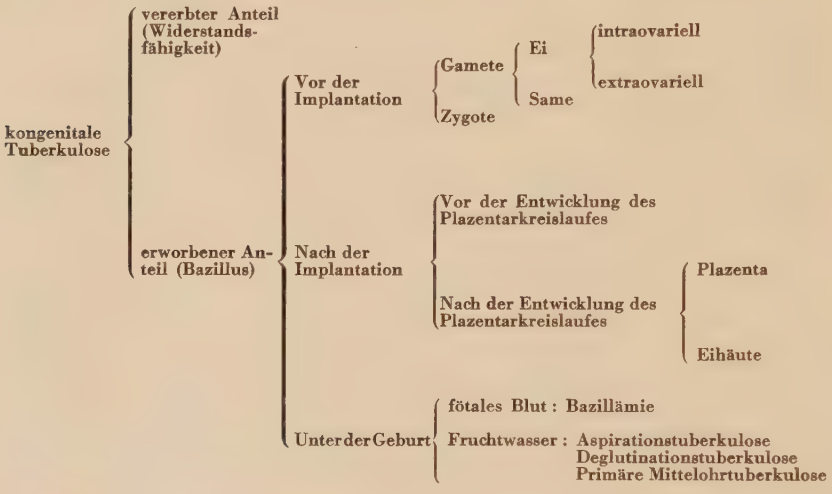


## c) Unter der Geburt

Unter der Geburt treten wiederum neue Bedingungen für eine Infektion auf. Ein grösserer Teil der kongenitalen Tuberkulosen kommt überhaupt erst unter der Geburt zustande. Da die Zottenepithelien zerreissen, ist die Möglichkeit gegeben, dass tuberkelbazillenhaltiges Blut der Mutter direkt in den kindlichen Kreislauf eindringt. Es ist auch sehr wahrscheinlich, dass der erhöhte Druck unter der Geburt eine Rolle spielt und dass dadurch der Blutdruck des Fötus überwunden und das mütterliche Blut

in die kindliche Blutbahn gepresst wird (Schmorl und Rietschel). Besonders aber macht bei länger dauernden und schwierigen Geburten das Kind, wenn es asphyktisch wird, Atembewegungen und aspiriert so das eventuell infizierte Fruchtwasser. Nach Zarfl gelangt das Fruchtwasser vor der Geburt nur bis zum Kehlkopfeingang, und erst durch tiefere Atemzüge während und nach der Geburt dringt das Fruchtwasser bis in die Lungen vor. Auch die Schluckbewegungen des Kindes sind während der Geburt sicher häufiger und kräftiger als vor der Geburt. Es lassen sich demnach leicht drei Möglichkeiten der Infektion unter der Geburt unterscheiden. Es sind dies die Bazillämie, die Aspiration und die Deglutination von Tuberkelbazillen. Dazu kommt noch die Infektion des Mittelohres auf dem Wege über die Tuben. Rietschel ist der Auffassung, dass bei Eindringen von nur geringen Mengen von Bazillen und bei geringer Virulenz derselben (sprechen doch einige Forscher von einer Mitigation) der Fötus mit ihnen fertig wird. Diese Auffassung scheint uns mehr von theoretischem Interesse zu sein, da ja beim Säugling schon kleinste Mengen von Tuberkelbazillen zur Erkrankung führen.

---

## II. Das patholog.-anatomische Bild

Häufig bringt erst die Sektion Klarheit in das Krankheitsbild und führt zur richtigen Diagnose. Aber nicht nur die Diagnose lässt sich aus dem patholog.-anatomischen Bild ableiten oder bestätigen, sondern auch der Weg, den die Infektion beschritten hat, kann mit Hilfe der Sektion oft erkannt werden.

Stirbt das Kind nach der Geburt und kommt ohne makroskopische Veränderungen zur Sektion, dann kann die Infektion entweder kurz vor oder während der Geburt stattgefunden haben, oder es handelt sich um die nicht allgemein anerkannte Form der Infektion mit dem Virus. Sind aber Veränderungen vorhanden, dann liegt die Infektion weiter zurück.

Nach Mönkeberg sind demnach drei Erscheinungsmöglichkeiten der Infektion vorhanden:

a) bazilläre Infektion mit histolog.-anatomischen Veränderungen.
b) Bazillämie im Sinne einer Sepsis.
c) Infektion durch das ultravisible Virus.

Beitzke gibt an, dass in etwa 40 Fällen der Bazillennachweis gelang, ohne dass sichtbare Veränderungen vorhanden waren. In diesen also ziemlich häufigen Fällen würde die Sektion im Stiche lassen.

In denjenigen Fällen aber, in welchen bazilläre Infektion mit histolog.-anatomischen Veränderungen vorliegt, können nach Simon und Redeker folgende patho-morphologische Formen unterschieden werden:

1. die ganglio-hepatische. Sie ist die häufigste Form.
2. die allgemein-disseminierte. Primärkomplexe sind im Gebiet der Vena portae oder können auch fehlen. Es liegt eine hämatogene Infektion vor.
3. die pulmonale. Primärkomplexe liegen intrapulmonal. Die Infektion erfolgt durch Inhalation oder hämatogen.
4. die primär-intestinale. Sie ist selten.
5. die ganglionäre Form. Es tritt Verdickung und markige Schwellung aller Lymphdrüsen auf. Die Milz und das Knochenmark können mitbetroffen sein. Verkäsungen können fehlen. Klinisch ist diese Form ausgezeichnet durch weitgehende Gutartigkeit. Diese Form ist von Baumgarten besonders beschrieben und hat durch die These vom filtrierbaren Virus besondere Bedeutung erlangt.

Wie wir früher gesehen haben, sind zwei Infektionswege von besonderer Bedeutung, nämlich die Uebertragung mit dem Nabelvenenblut und die Uebertragung durch das Fruchtwasser.

Zunächst betrachten wir die Vorgänge der *Infektion mit dem Nabelvenenblut.*

### a) Infektion durch Nabelvenenblut

Bleiben die Bazillen, welche mit dem Nabelvenenblut in die Leber gelangen, hier liegen, so entsteht ein *Primärherd in der Leber.* Diese Herde können bis walnussgross werden, es können auch mehrere Herde entstehen. Von diesem Primärherd aus entsteht eine *lymphogene Abflussmetastase* in die Lymphknoten der Leberpforte. Je nach Alter der Veränderungen werden die Primärkomplexe ein verschiedenes Bild zeigen. Grössere und kleinere, mehr oder weniger abgekapselte Tuberkel mit Langhans'schen Riesenzellen und zentraler Verkäsung werden zu finden sein.

Früher hielt man den Leberprimärkomplex für das unerlässliche und typische Kennzeichen einer kongenitalen Tuberkulose.

Diese Ansicht wurde aber fallen gelassen, als man sich über alle in Betracht kommenden Infektionsmöglichkeiten im Klaren war.

Der grössere Teil des Blutes strömt unter Umgehung der Leber durch den Ductus venosus Arantii ins rechte Herz. Von hier aus kommt es leicht zur Primärherdbildung in der Lunge mit Abflussmetastasen in die zugehörigen Hiluslymphknoten.

Häufig ist aber auch gleichzeitig in Leber und Lunge ein Primärkomplex zu finden.

Die Primärherde im grossen Kreislauf zeigen den gleichen Aufbau wie die Leber- und Lungenherde.

Histologisch ist der Typus der hämatogenen Tuberkulose gekennzeichnet durch grosse zentralverkalkte Primärkomplexe mit deutlicher bindegewebiger Abkapselung.

### b) Infektion durch Fruchtwasser

Die durch *Fruchtwasser* entstandenen Lungenherde zeigen nach Beitzke folgende Kennzeichen:

Zahlreiche Herde käsiger Pneumonie mit massenhaft Bazillen, frische (seltener käsige) Tuberkulose: Exitus innerhalb von 4 Wochen (siehe Fall Gander).

Durch Aspiration ist die Primärherdsetzung in der Lunge möglich. Dieser Infektionsweg ist bei einem einzelnen Lungenprimärherd kaum anzunehmen, wohl aber bei zahlreichen Lungenprimärherden.

Ist eine Aspiration von reichlich tuberkelbazillenhaltigem Fruchtwasser vorhanden, dann liegt das Bild einer massiven Infektion im gesamten Verzweigungsgebiet der Bronchiolen vor, und es sind zahlreiche Primärherde vorhanden, welche alle gleichartig sind. Fruchtwasserbestandteile können in den Alveolen festgestellt werden.

Durch Verschlucken von Fruchtwasser kann im Darm ein Primärkomplex entstehen. Es findet sich dann ein Darmgeschwür mit entsprechend ausgedehnter Mesenterialdrüsenverkäsung.

Von Zarfl ist ein Fall mit in beiden Mittelohren sitzenden Primärherden und doppelseitiger käsiger Tuberkulose der regionären Lymphdrüsen beschrieben worden. Die Tuberkulose der Mittelohren war durch Eindringen des Fruchtwassers in die Tuben entstanden.

Es kann auch die hämatogene und die Aspirationstuberkulose beim nämlichen Säugling gleichzeitig vorkommen.

Die durch Infektion mit Fruchtwasser entstandenen Herde unterscheiden sich dann deutlich von den hämatogenen Herden. Scheidegger arbeitete die beiden Infektionsformen am selben Säugling klar heraus, nämlich einen Typus der hämatogenen Tuberkulose und einen Typus der Fruchtwasseraspiration. In seiner Arbeit zeigt er einige typische Bilder. Diejenigen Herde, welche durch hämatogene Infektion entstanden waren, zeigten grosse zentral verkalkte Primärkomplexe in der Lunge mit deutlicher bindegewebiger Abkapselung. Der Typus der Fruchtwasseraspiration war gekennzeichnet durch ausgedehnte exsudativ-pneumonische Lungenherde ohne spezifische Granulationsbildung. Nach Scheidegger liegt es also absolut im Bereiche der Möglichkeit anhand des histologischen Bildes zu entscheiden, ob ein Lungenherd durch Aspiration oder durch hämatogene Infektion entstanden ist.

Von diesen Lungen- und Leberprimärkomplexen aus, seien sie nun hämatogen oder durch Fruchtwasser entstanden, kann es leicht zur *Generalisierung* in den ganzen Organismus kommen, da der Foetus und der Neugeborene kaum imstande ist die nötige Immunitätslage herzustellen, sei es deshalb, weil dauernde Superinfektionen in utero stattfinden (Ueberfallinfektion), oder weil, wie bei der Aspirationstuberkulose, die Infektionsdosis äusserst massig ist (Makroinfektion).

Nach Beitzke lassen sich nun aus dem patholog.-anatomischen Bild folgende Schlüsse ziehen:

a) absolut beweisend für kongenitale Tuberkulose ist ein Primärkomplex in der Leber, der postnatal nicht entstehen kann.

b) ist kein Primärkomplex in der Leber, so kann die Tuberkulose nur dann als angeboren aufgefasst werden, wenn

   1. Tuberkulöse Veränderungen schon bei dem noch in utero gefundenen Föten oder bei Neugeborenen oder nur wenige Tage alten Kinde vorhanden sind, und

   2. wenn bei dem überlebenden Kinde eine extrauterine Infektion mit aller Sicherheit ausgeschlossen werden kann.

Die absolut gesicherten Fälle von kongenitaler Tuberkulose verteilen sich nach Beitzke folgendermassen:

1. Infektion durch das Nabelvenenblut:
   (Tod erfolgt 2 Wochen bis 2¼ Jahre nach der Geburt)
   a) Primärkomplex in der Leber . . . . . 20 Fälle
   b) Primärkomplex in der Lunge . . . . . 11 Fälle
   c) Primärkomplexe in Leber und Lunge . . . . 8 Fälle
   d) Primärkomplexe in Leber und Lunge
      und eventuell in andern Organen . . . . . 2 Fälle
2. Infektion durch das Fruchtwasser:
   (Tod erfolgt in der Regel im ersten Lebensmonat)
   a) Primärkomplexe in der Lunge . . . . . 12 Fälle
   b) Primärkomplexe im Darm . . . . . 2 Fälle
   c) Primärkomplexe im Mittelohr . . . . . 1 Fall
3. Infektion durch das Nabelvenenblut und durch das Fruchtwasser:
   Primärkomplexe in Lunge und Darm . . . . 4 Fälle

### c) Bedeutung der Sektion

*Die Bedeutung der Sektion* liegt entweder in der Feststellung oder wie in unsern drei Fällen in der Bestätigung der klinischen Diagnose. Ferner kann die Infektionsart, der Infektionsweg und das Alter der Veränderungen festgestellt werden. Findet sich ein Herd in der Leber allein, so erfolgte die Infektion mit Nabelvenenblut. Ist ausser diesem Herd noch eine Miliartuberkulose vorhanden, so frägt es sich, ob es ein frischerer oder älterer Prozess ist. Eine ältere Miliartuberkulose wäre ebenfalls durch das Nabelvenenblut zustande gekommen. Ein frischerer Prozess aber wäre vom Leberherd durch Eindringen ins Blut ausgegangen.

Findet sich nur ein einziger Lungenherd, so ist dieser über die Nabelvene zustande gekommen. Ist aber eine diffuse gleichmässige Tuberkulose vorhanden, so ist die Infektion durch Aspiration von Fruchtwasser erfolgt. Auch in einem solchen Fall kann eine frischere Miliartuberkulose vorhanden sein. Auch eine doppelte Infektion gleichzeitig oder zeitlich aufeinander folgend sowohl mit Fruchtwasser als auch mit Nabelvenenblut kann festgestellt werden. Es sind dann Lungen- und Leberherde vorhanden.

Bei den Lungenherden kann dann unterschieden werden zwischen den durch Fruchtwasser und den durch Nabelvenenblut entstandenen Herden, wie das Scheidegger gezeigt hat. Zu diesen Leber- und Lungenherden kann noch eine ältere durch Nabel-

venenblut entstandene Miliartuberkulose kommen. Zu dieser älteren Miliartuberkulose kann sich noch eine jüngere gesellen, wenn der Krankheitsprozess ins Stadium der Miliartuberkulose tritt, sodass es schwierig, aber auch sehr interessant wird das Bild zu enträtseln.

Als Beispiele seien die drei Basler-Fälle angeführt (siehe Anhang):

Im ersten Fall zeigt Scheidegger, dass sowohl Infektion mit Nabelvenenblut als auch mit infiziertem Fruchtwasser erfolgt ist. Die älteren zentralverkästen Knötchen in Leber, Milz und Lungen sind durch das Nabelvenenblut, die schweren exsudativ-pneumonischen Veränderungen der Lungen durch Aspiration von tuberkelbazillenhaltigem Fruchtwasser bewirkt worden.

Im zweiten Fall ist die Infektionsart die Aspiration von tuberkulösem Fruchtwasser. Auch histologisch zeigen die Lungenherde den typischen Befund der Aspirationsherde wie sie von Beitzke und Scheidegger beschrieben worden sind, mit anschliessender miliarer Aussaat über den ganzen Organismus.

Im dritten Fall lässt sich durch die Sektion ebenfalls die Infektionsart feststellen. Die schwere gleichmässig diffusse Tuberkulose sämtlicher Lappen wurde durch Aspiration von infiziertem Fruchtwasser hervorgerufen. Das Kind starb, als der Prozess sich im Stadium der Miliartuberkulose befand.

---

## III. Das klinische Bild

(Anhand von drei eigenen Beobachtungen).

Im Folgenden sollen drei klinisch erkannte Fälle besprochen werden, welche alle drei innert kurzer Zeit an der Basler Kinderklinik beobachtet wurden.

Zwei Fälle sind bereits aus dem Basler patholog.-anatomischen Institut veröffentlicht worden.

Der Eine (zweiter Fall in dieser Arbeit) von Gander (Annales d'anatomie pathologique 9, 891, 1932).

Der Andere (erster Fall in dieser Arbeit) von Scheidegger (Monatsschrift f. Khk. Bd. 65, S. 1 1936), beidemale unter spezieller Berücksichtigung des pathologisch-anatomischen Bildes.

Hier soll nun der Versuch gemacht werden unter besonderer Berücksichtigung dieser drei schon *klinisch* diagnostizierten Fälle,

ein für die kongenitale Tuberkulose typisches klinisches Krankheitsbild herauszuschälen. Um ein möglichst klares Bild von der kongenitalen Tuberkulose zu erhalten, wurden in der Literatur 35 Fälle auf ihre klinischen Angaben hin geprüft. Von diesen 35 Fällen sind bei 9 Fällen solche Angaben überhaupt nicht vorhanden und nur 6 Fälle wurden schon zu Lebzeiten als kongenitale Tuberkulose diagnostiziert. Das ist leicht zu erklären, wenn man bedenkt, dass es sich in der Mehrzahl um Frühgeburten handelte bei denen die unspezifischen Symptome einer debilen Frühgeburt das Krankheitsbild beherrschten, und dass anderseits die meisten Fälle sehr bald nach der Geburt starben.

Zunächst seien die *Krankengeschichten der Mütter* angeführt. Sie sind häufig schon von grossem Wert für die Diagnose.

### 1. Krankengeschichte der Mütter

*1. Fall:* Die Mutter ist eine grazile Frau in sehr geringem Ernährungszustand. Sie ist 26 Jahre alt. Die Geburt erfolgt am 17. I. 1933 mit völlig normalem Verlauf. Am 29. I. stirbt das Kind an Tuberkulose, es wird deshalb bei der Mutter am 13. Tage nach der Geburt eine Röntgenaufnahme vorgenommen. Diese zeigt weiche Schatten von vergrösserten Hilusdrüsen beiderseits, im Uebrigen einen normalen Lungenbefund. Es ist kein aktiver frischer Lungenherd festzustellen. Der Urinbefund ist negativ. Die Tuberkulinreaktion ist mittelstark positiv. Seit der Geburt hat die Frau immer Temperaturanstiege, oft bis 40°. Wegen dieser Temperatur und eines beständigen Hustens wird sie unter der Diagnose Miliartuberkulose auf die medizinische Klinik Basel eingewiesen.

Bei der Aufnahmeuntersuchung findet sich über beiden Lungen vesiculäres Atemgeräusch mit verlängertem Exspirium. Links ist eine starke Dämpfung vorhanden mit Bronchialatmen und Rasselgeräuschen. Das Abdomen ist aufgetrieben und im linken Unterbauch findet sich ein überfaustgrosser Tumor. Der Douglas ist bei rektaler Untersuchung etwas verhärtet. Die Untersuchung des Auswurfes auf Tuberkelbazillen ist immer negativ. Bei einer Laparotomie finden sich am Peritoneum feine Knötchen, die sich als epitheloidzellige Tuberkel erweisen. 2½ Monate nach der Geburt stirbt die Frau unter den Zeichen einer schweren Peritonealtuberkulose, ausgehend von Tuberkulose der Tuben und des Uterus.

Der Sektionsbericht lautet (Obduzent Prof. Dr. W. Gerlach, S. 331/33):

Starke Abmagerung, asthenischer Habitus. In der Bauchhöhle sind die Organe untereinander stark verwachsen. Darmschlingen überall mit grau weisslichen Massen bedeckt. Die beiden Lungen sind freibeweglich, im rechten

Pleuraraum gelbe getrübte Flüssigkeit. Herzmuskulatur braun, stark trüb und brüchig. In der linken Lunge teilweise stecknadelkopfgrosse, etwas vorstehende Knötchen. Im Ober- und Unterlappen finden sich gleichfalls hirsekorn-, teilweise stecknadelkopfgrosse Knötchen, die nirgends sehr dicht stehen, keine Kalkablagerungen. Die rechte Lunge zeigt spiegelnde Pleura, es sind im Lungengewebe ebenfalls stecknadelkopf- bis hirsekorngrosse Knötchen eingelagert bei noch deutlich erhaltenem Luftgehalt. In den anthrakotischen Lymphknoten sind wenig gelbliche und graurötliche Herde eingestreut. Leber gross, locker, weich, gelbgefärbt, lässt eingehend kleine weisse Knötchen erkennen. Ebenfalls sind Knötchen in Milz und Nieren nachzuweisen. Die Harnblase zeigt im Gebiet der abgehenden Urethra feine Cystchen, starke Rötung der Schleimhaut. Der äussere Muttermund ist für einen Finger durchgängig. Muttermundslippen stark dunkelgrünlich gefärbt. Beim Aufschneiden des Uterus zeigt sich, dass die ganze Schleimhaut geschwürig zerfallen und mit gelbgrünlich bröckeligen Massen bedeckt ist. Die Oberfläche ist unregelmässig, es kommen Geschwürsbildungen vor, die teilweise sehr tief greifen, der Rand der Geschwüre ist öfters fetzig. Die Geschwüre gehen auf den Cervixkanal und teilweise bis auf die Muttermundslippen über. Auf der rechten Seite sind die Adnexe zu einem Konglomerat verwachsen, Tube und Ovar nicht frei zu präparieren. Auf Querschnitten ist die Tube verdickt, im Innern findet sich viel dünnflüssiger Inhalt, auch im Ovar finden sich gelbe weiche Herde. Links sind gleichfalls starke Verwachsungen der Adnexe vorhanden, die Tube zeigt verdickte Wand und enthält gelbgrünliche, übelriechende Eitermassen. Das linke Ovar stärker eingeschmolzen wie rechts. Lymphdrüsen inguinal und paraortal stark verstärkt, gross. Die weichen Hirnhäute zart, im Gehirn sind an einzelnen Stellen bis erbsengrosse, ziemlich feste, gelbkäsige Knötchen eingelagert, vorwiegend in den Temporallappen und im Ammonshorn. Einzelne kleinere solcher Knötchen finden sich auch im Kleinhirn. Die Sektionsdiagnose lautet:

Schwere chronische Urogenitaltuberkulose: ausgedehnte Verwachsungen der Organe des kleinen Beckens bei grössern tuberkulösen Abszessen in der Gegend der rechten Adnexe. Doppelseitige tuberkulöse Salpingitis. Schwere tuberkulöse geschwürige Endometritis anf den Zervixkanal und die Portio übergreifend. Tuberkulöse Peritonitis. Zeichen älterer und zum Teil frischerer Verwachsungen und Verklebungen von Darmschlingen untereinander, besonders im Ileum. Subileus. Koprostase und koprostatische Geschwüre des Dickdarmes. Verwachsungen der Leber und der Milz mit dem Zwerchfell.

Subakute Miliartuberkulose: nicht sehr dichte Miliartuberkulose der Lungen bei teilweiser Konfluxion der Knötchen. Miliartuberkulose der Nieren und der Leber mit vereinzelten Gallengangstuberkeln. Fragliche Miliartuberkulose der Milz. Vereinzelte Konglomerattuberkel des Gehirns, bohnengrosser Herd im rechten Temporallappen, kleinere Herde im rechten Occipitallappen sowie im linken Ammonshorn und beidseits in der Kleinhirnrinde. Frische tuberkulöse kleine Geschwüre der Stimmbänder und Epiglottis. Fast die ganze rechte Nebenniere einnehmender Konglomerattuberkel.

*2. Fall:* Die Mutter ist zweitgebärende und leidet während der Schwangerschaft an Emesis. Die Geburt erfolgt am 27. XI. 1931

und nimmt einen ganz normalen Verlauf. Die Plazenta zeigt reichlich fibrinöse Infarkte am Rand. Nach der Geburt verläuft das Wochenbett febril mit Retention. Die Temperatur steigt bis 39,1°. Angelegte Blutkulturen sind negativ. Da beim Neugeborenen eine Tuberkulose festgestellt wird, erhebt sich der Verdacht auf eine Tuberkulose bei der Mutter und es wird am 16. I. 1932 eine Röntgenaufnahme der Lungen vorgenommen, die aber keine sichern Anhaltspunkte gibt. Am 26. II. 1932 wird gelegentlich einer innern Untersuchung ein Geschwulst an der linken Tube festgestellt. Am 4. III. finden sich Rasselgeräusche über der Lunge uud im Auswurf werden Tuberkelbazillen nachgewiesen. Bei einer zweiten Röntgenaufnahme am 7. III. erweisen sich beide Lungenseiten als schwer tuberkulös verändert. Im Auswurf werden beständig Tuberkelbazillen gefunden. Am 25. III. erfolgt der Exitus.

Die Sektionsdiagnose lautet:

Mischinfizierte und tuberkulöse Peritonitis, tuberkulöse Salpingitis und tuberkulöse Endometritis. Akute und chronische Lungentuberkulose. Lobulär und käsig pneumonische Herde und acinösnodöse Tuberkulose des Ober- und Mittellappens, miliare Aussaat im Unterlappen. Schwere akute Tuberkulose des linken Oberlappens und Miliartuberkulose des linken Unterlappens. Erschlaffung und braune Atrophie und Dilatation des Herzens. Trübe Schwellung und Oedem der Leber und Nieren. Subakute septische Milzschwellung.

*3. Fall:* Die Mutter ist angeblich völlig gesund. Die Geburt erfolgt am 13. II. 1934 zu Hause. Bei einem Besuch im Kinderspital am 16. III. 1934 wird die Mutter ambulant untersucht, weil bei ihrem Kinde die klinische Diagnose einer kongenitalen Tuberkulose feststeht. Es findet sich folgendes:

Temperatur 38,5°. Die Frau sieht schlecht aus, hustet seit drei Wochen und hat seither Fieber. Es wird eine Thoraxaufnahme vorgenommen, welche aber völlig normale Verhältnisse ergibt. Im linken Unterbauch lässt sich ein länglicher Tumor feststellen, welcher sehr druckempfindlich ist. Der rechte Unterbauch ist ebenfalls druckempfindlich. Infolge dieser Befunde wird der Mutter Spitaleintritt empfohlen.

Bei der Nachuntersuchung dieses Falles im Jahre 1938 erklärt auf eine Anfrage hin der Hausarzt, dass sich die Frau völlig gesund befinde.

Zusammenfassend kann man über die Erkrankung der Mütter folgendes feststellen:

Alle Mütter leiden zunächst während der letzten Schwangerschaftsmonate an einer Tuberkulose der innern Genitalorgane,

welche subjektiv keine Beschwerden macht und deshalb nicht diagnostiziert wird.

Durch die Geburt kommt es zur akuten Verschlimmerung dieser tuberkulösen Erkrankung der innern Geschlechtsorgane, welche in den zwei ersten Fällen zur tötlichen Generalisierung (Miliartuberkulose) führt, im dritten Fall sich dagegen zurückbildet und zur Ausheilung gelangt.

*In allen drei Fällen kam der Verdacht einer tuberkulösen Erkrankung der Mütter erst auf durch die bei den Neugeborenen klinisch gestellte Diagnose einer kongenitalen Tuberkulose.*

Unter den nachgesehenen 35 Fällen war nur in 17 Fällen die Mutter schon während der Schwangerschaft an Tuberkulose erkrankt, in 9 Fällen erkrankte sie bald nach der Geburt. Es sollen hier kurz einige Krankengeschichten solcher Mütter angeführt sein, unter Trennung derselben in Fälle mit allgemeiner Tuberkulose (Miliartuberkulose) während der Gravidität, und in Fälle von subjektiver Gesundheit während der Gravidität, aber bei bestehender latenter Genitaltuberkulose:

Veszprémi: Die Mutter leidet an vorgeschrittener Tuberkulose. Geburt erfolgt zu früh, Tod am 12. Tage nach der Geburt.

Dietrich: Die Mutter bekommt 10 Tage vor der Geburt Husten, Auswurf und Fieber, starke Cyanose. 3 Tage nach der Geburt erfolgt der Tod der Mutter.

Lehmann: Die Mutter ist schon lange schwindsüchtig und hat Fieber, am Tage der Geburt Nackensteifheit. Tod erfolgt 2 Tage nach der Geburt.

Dubois: Die Mutter erkrankt an hohem Fieber im 7. Monat der Schwangerschaft, 2 Tage nach der Erkrankung erfolgt Frühgeburt. Weiterhin hohes Fieber und am 39. Tage nach der Geburt erfolgt der Tod der Mutter.

Siegel: Die Mutter ist schwer tuberkulös und stirbt 2 Tage nach der Frühgeburt im 9. Monat.

Grosser: Die Mutter hat eine schwere Lungen- und Kehlkopftuberkulose und stirbt kurze Zeit nach der Geburt.

Rollet: Während eines Monats vor der Geburt leidet die Mutter an beständigem Fieber bis 39°. Bei der Geburt schwere Atemnot. Exitus 12 Tage nach der Geburt.

Kuhle: Die Mutter ist schon vor der Geburt krank und stirbt 24 Stunden nach der Geburt.

Planchu et Branche: Die Mutter ist schon lange krank, die Krankheit aber verschlimmert sich während der Schwangerschaft.

Rindfleisch: Die Mutter leidet während der Schwangerschaft an galoppierender Schwindsucht. Sonst fehlen weitere Angaben.

Zarfl: Die Mutter hat eine chronische Tuberkulose. Während der Schwangerschaft tritt Verschlechterung ein.

Block: Die Mutter leidet klinisch und röntgenologisch an Tuberkulose des Oberlappens.

Rietschel und Geipel: Die Mutter ist eine schwere Phthisica, sie stirbt 1 Tag post part.

Scheer: *1. Fall:* Die Mutter leidet seit einem Jahr an Lungen- und Kehlkopftuberkulose. *2. Fall:* Die Mutter hat eine Pleuritis exsudativa rechts. 4 Monate vor der Geburt werden Tuberkelbazillen im Sputum festgestellt. Das Puerperium verläuft mit Fieber. *3. Fall:* Die Mutter hat eine hochgradige Lungentuberkulose. Deshalb erfolgt Einleitung der Frühgeburt im 8. Monat, 4 Tage später stirbt die Mutter. *4. Fall:* Die Mutter leidet an Lungen- und Kehlkopftuberkulose. Während des Puerperiums tritt am 3. Tage Fieber auf.

Und nun einige Fälle von subjektiver Gesundheit mit latenter Genitaltuberkulose.

Sulzer: Das Kind wird wegen plazenta praevia durch Kaiserschnitt 4 Wochen vor dem Termin geboren. Sofort nach der Geburt entstehen bei der Mutter hohes Fieber und es ist ein Lungenbefund zu konstatieren. Jetzt ist die Mutter seit mehreren Jahren vollkommen gesund.

Hamburger: Die Mutter erkrankt 10 Tage nach der Geburt und stirbt 6 Wochen später.

Nordmann: Die Mutter ist angeblich gesund. 1 Monat nach der Geburt erkrankt sie an schwerer Tuberkulose.

Wetterwald: Das Kind wird durch Kaiserschnitt zur Welt gebracht. 4 Stunden später erfolgt der Tod der Mutter an Miliartuberkulose.

Feilendorf: Am 6. Wochenbettstag tritt eine käsige Pneumonie im linken Oberlappen auf. Der Tod erfolgt am 11. Tage nach der Geburt.

Zarfl: Das Wochenbett verläuft fieberlos, die Mutter ist aber auffallend blass und mager. Es finden sich schwere tuberkulöse Veränderungen in den Lungen. Die rechte Spitze ist infiltriert, es finden sich derbe und vergrösserte Lymphknoten. Husten, Nachtschweiss und Fieber treten auf. Der Tod erfolgt drei Monate nach der Geburt. Es findet sich bei der Sektion Meningitis, Encephalitis, chronische Tuberkulose der Lungen und Darmgeschwüre.

Harbitz: Die Mutter hat beständig Fieber nach der Geburt und 28 Tage später.

Nach Beitzke haben die Mütter kongenitaler tuberkulöser Föten oder Neugeborenen in der Regel eine schwere Tuberkulose der Lungen oder auch anderer Organe, speziell der innern Genitalorgane, die in ca. der Hälfte der Fälle mit einer allgemeinen Miliartuberkulose verbunden ist. Oft wird die Tuberkulose der Mutter erst während der Schwangerschaft oder nach der Geburt zu einer Schweren. Aber auch bei leichter und lokalisierter Erkrankung der Mutter kann eine Infektion des Fötus auftreten, denn auch bei leichten Formen gelangen schubweise Tuberkelbazillen ins Blut. Besonders bei tuberkulöser Endometritis besteht die Gefahr eines Durchbruches ins Fruchtwasser, wie unsere 3

angeführten Fälle deutlich zeigen. Häufig ist die Mutter noch während der Schwangerschaft gesund oder doch nur leicht erkrankt und die Krankheit bricht erst nach der Geburt infolge Schwächung der Widerstandskraft aus. In der Regel erliegt die Mutter rasch der Krankheit. Die durchschnittliche Lebensdauer der Mütter nach der Geburt beträgt etwa 28 Tage.

Die Tuberkulose des Uterus befindet sich meist innerhalb der Funktionalis des Endometriums. Im Verlauf von Gefässen und in der Nachbarschaft von Drüsenschläuchen finden sich solitäre Knötchen von typischem Epitheltuberkelcharakter mit lymphozytärer Reaktionszone. Das Ei implantiert sich in diesem Milieu und deshalb ist der Infektionsweg gewöhlich der, dass sich der tuberkulöse Prozess zuerst in der Dezidua basalis und in intervilösen Räumen lokalisiert und dass er von da aus nach Zerstörung des Zottenepithels in das Stroma und die Gefässe einbricht.

Allgemein ist zu sagen, dass wenn die Mutter während der Schwangerschaft an irgendeiner Tuberkulose erkrankt ist, man immer an die Möglichkeit einer kongenitalen Tuberkulose beim Kinde denken soll. Auch der Plazenta wird man in diesen Fällen eine vermehrte Aufmerksamkeit zu schenken haben.

## 2. Krankengeschichte der Kinder.

### a) Vorgeschichte

Wir gehen nun zur *Vorgeschichte der Neugeborenen* über, unter der wir die Zeit bis zur Aufnahme in eine Kinderklinik verstehen.

*1. Fall:* Das Kind wird im Frauenspital Basel am 17. I. 1933 rechtzeitig geboren. Es ist reif. Das Geburtsgewicht beträgt 2800 g. Am 20. I. beginnt es zu husten und am 21. I. hat es Temperatur bis 37,7° und wird unter der Diagnose Pneumonie ins Kinderspital verlegt.

*2. Fall:* Das Kind wird im Frauenspital Basel am 27. VI. 1931 rechtzeitig geboren. Es ist reif. Das Geburtsgewicht beträgt 2650 g, die Länge 48 cm. Am 28. XI. tritt Adynamie auf. Am 5. XII. kommt es ins Kinderspital mit der Diagnose: allgemeine Zirkulationsschwäche und Trinkfaulheit. Struma, Ikterus, Cyanose, Oedem der abhängigen Partien.

*3. Fall:* Das Kind wird am 13. II. 1934 zu Hause geboren. Aus der Anamnese: Vater und Mutter sind gesund. Es ist das

erste Kind. Das Geburtsgewicht betrug ca. 1500-2000 g. Zunächst eine Woche Ernährung an der Brust, später künstliche Ernährung. Schleim mit einem Esslöffel Milch in der Nahrung pro Tag. Nach 14 Tagen wurde der Stuhl grün und schäumend. Daraufhin Aenderung der Nahrung: Stündlich 30 g Zuckerwasser mit einem Kaffeelöffel kondensierter Milch. Das Kind will nicht mehr trinken. Am 10. III. Erbrechen, Husten. Der Arzt wird gerufen. Am 11. III. Verstopfung, mehrmals plötzlich starke Cyanose. Am 12. III. Eintritt ins Kinderspital.

Alle drei Säuglinge wurden zur rechten Zeit geboren, sind aber durchwegs untergewichtig. Bei den durchgesehenen 35 Fällen sind Angaben über das *Geburtsgewicht* in 17 Fällen gemacht worden, in 12 Fällen betrug das Gewicht weniger als 2700 g. Das Durchschnittsgewicht war 2235 g.

Zunächst könnte man annehmen, dass bei der Infektion sub partu das Geburtsgewicht ein normales sei, und nur bei intrauteriner Infektion das Kind bereits untergewichtig geboren wird. Dies ist aber durchaus nicht der Fall, wie es gerade unsere drei Fälle zeigen.

Um aber diese Untergewichtigkeit der Säuglinge zu erklären, darf angenommen werden, dass sie vielleicht bedingt ist durch die latent verlaufende Tuberkulose der Mutter während der Schwangerschaft (Couvelaire). Die Untergewichtigkeit unserer drei Säuglinge wird zum Teil ebenfalls durch die Tuberkulose der Mutter, zum Teil aber auch durch die bereits in utero stattgefundene foetale Infektion verursacht sein.

Besondere Angaben über den *Zeitpunkt der Geburt* wurden in 16 Fällen gemacht. In 6 Fällen erfolgt die Geburt rechtzeitig, es ist auch anzunehmen, dass in den übrigen Fällen in welchen jede Angabe über den Zeitpunkt der Geburt fehlt, die Geburt rechtzeitig erfolgt ist. In 4 Fällen wird erwähnt, dass es sich um eine Frühgeburt handelt, 3 Geburten erfolgten im 9. Monat, 1 Geburt im 8. Monat und 2 Geburten im 7. Monat.

### b) Weiterer Verlauf

Betrachten wir nun den *weiteren Verlauf* der Erkrankung der Säuglinge:

*1. Fall:* Am 21. I. wurde das Kind ins Kinderspital unter der Diagnose Pneumonie gebracht. Befund des Kinderspitals: schlechter Allgemeinzustand. Atmung beschleunigt. Inspiratorische

Einziehungen. Deutliche Cyanose. Lippen rissig, Zunge trocken. Lungenbefund: Atemgeräusch vesikulär, Inspirium verschärft, Exspirium hauchend. Feinblasige Rasselgeräusche hinten rechts oben. Der Bauch ist vorgetrieben, die Leber gross und hart. Die Milz ist ebenfalls gross und hart. Zahlreiche kleine harte Nackendrüsen und kleinste harte Cubitaldrüsen sind vorhanden. Wassermann'sche und Sachs-Georgi Reaktion sind negativ. Das Ergebnis der Blutuntersuchung werden wir später besprechen. Am 27. I. wird hinten rechts verschärftes Vesikuläratmen, manchmal hauchend und feines Knisterrasseln, festgestellt. Der Mageninhalt wird ausgehebert und untersucht. Es finden sich darin im direkten Ausstrich spärliche, im Antiforminpräparat mässig viele Tuberkelbazillen. Am 28. I. zeigt das Röntgenbild rechts und links im Bereich des Hilus starke Verschattung, über beiden Lungen diffus verbreitete miliengrosse Herde. Es besteht starke Cyanose, das Kind bekommt fortwährend Sauerstoff.

Befund am 29. I.: Beständig aufgetriebener Bauch. Milz hart. Ueber der Lunge feine scharfe teils klingende Rasselgeräusche. Klinische Diagnose: kongenitale Tuberkulose.

*2. Fall:* Das Kind trat am 5. XII. ins Kinderspital ein. Es wurde festgestellt: Zirkulationsschwäche, Cyanose, Struma, Ikterus, Oedem der abhängigen Partien. Milz und Leber sind nicht palpabel. Am 6. XII. war der Pirquet—, am 11. XII. Mantoux 1:100—. Am 14. XII. wird der Mageninhalt ausgehebert, in welchem zahlreiche Tuberkelbazillen gefunden werden. Am 15. XII. wird eine Röntgenaufnahme gemacht, es finden sich diffus besonders rechts unten kleinste Herde. Grosser Thymusschatten. Am 15. XII. gibt auch das Kind schleimig-, klebrige blutige Massen aus dem Mund. Dyspnoe und Rasseln über den Lungen. Am 16. XII. asphyktische Anfälle und Extremitätenkrämpfe. Am 17. XII. ist das Kind mehrmals asphyktisch. Es erfolgt Exitus. Klinische Diagnose: Lungentuberkulose durch Aspiration von tuberkelbazillenhaltigem Fruchtwasser. Aspirationspneumonie.

*3. Fall:* Am 12. III. tritt das Kind im Kinderspital ein. Lungenbefund: feines Knisterrasseln hinten links. Abdomen leicht aufgetrieben. Milz und Leber nicht fühlbar. Bald nach dem Eintritt starke Cyanose, atmet eine halbe Stunde lang kaum noch. Am Tage darauf trinkt das Kind nicht, die Atmung ist unregelmässig, stossend. Lungenbefund: hinten links Dämpfung und feinblasiges Rasseln. Am 14. III. ist die Atmung unregelmässig, Nasenflügelatmen.

Die Haut ist blass marmoriert. Eine vorgenommene Röntgenaufnahme zeigt über beiden Lungen disseminierte ziemlich scharfe kleine herdförmige Schatten. Am 15. III. werden Einziehungen im Jugulum, starke inspiratorische Einziehungen des Sternums beobachtet. Ueber den Lungen hört man entweder gar keine Inspirationen, oder nur ein ganz kurzes sakkadiertes Inspirium. Hinten unten links besteht eine Dämpfung. Das Abdomen ist stark aufgetrieben, Milz und Leber sind nicht fühlbar. Die Milz ist nur bei weichem nicht aufgetriebenem Abdomen $^1/_2$ Querfinger unterhalb dem Rippenbogen zu fühlen. Im nüchtern ausgeheberten Mageninhalt finden sich weisse Sputumballen mit massenhaft Tuberkelbazillen (Ziehlfärbung) im Ausstrich.

Am 15. III. werden folgende Untersuchungen durchgeführt:
Lumbalpunktion: 7 cm³ Liquor. klar, Pandy—, Nonne—.
Magenausheberung: massenhaft Tuberkelbazillen im Ausstrich.
Blutuntersuchung: das Ergebnis werden wir später besprechen.
Mantoux 1:100 negativ.

Es sollen zur Ergänzung von den durchgesehenen 35 Fällen einige ausführlicher Beschriebene im Auszug angeführt werden. Zunächst seien 8 Fälle mit *hämatogener Tuberkulose* angeführt:

Feilendorf: Das Kind wird am 7. Tag von der Mutter getrennt. Bis zur 7. Woche gute Entwicklung. Am 35. Lebenstag Tuberkulin-intracutanreaktion positiv. Von der Mitte der 4. Woche an Temperaturen. In der 3. Woche zeigt eine Röntgenaufnahme eine pneumonische Infiltration der linken Lunge. In der 7. Woche Milztumor, dyspeptische Erscheinungen, Gewichtssturz und rascher Zerfall. Tod am 51. Lebenstag, am Tage vorher Tuberkulid auf der Wange.

Zarfl: 10. Lebenstag: 2800 g, stark abgemagert, Haut subikterisch, schuppend. 17. Lebenstag: Pirquet positiv. Milzschwellung, Leberschwellung, Venenerweiterung der Bauchhaut, subfebrile Temperaturen. Vom 26. Tag an raschere Verschlechterung, Reiben über der Milz, Lymphknoten allgemein bis bohnengross und derb. Tuberkulide in der Haut. Am 32. Tag Spuren von Eiweiss im Urin. 40. Tag: trockener Katarrh, Pfeifen und Giemen über der ganzen Lunge. Cyanose. Exitus am 52. Lebenstag.

2. Fall Zarfl: 8. Tag: blass und mager, Pirquet —. 16. Lebenstag: subcutane Stichreaktion mit Alttuberkulin ist positiv. 23. Tag: kleinfleckiger, hellroter, scharlachähnlicher Hautausschlag über dem ganzen Körper. Leberschwellung, Leib gespannt, Venen der Bauch- und Brusthaut deutlich sichtbar. Milz nicht fühlbar. 28. Tag: derbe, erbsen- bis bohnengrosse Lymphdrüsenschwellung in den Achselhöhlen, Leistenbeugen und am Hals. Einige Hauttuberkulide, ein nekrotisierendes an der rechten Ferse. Vertiefte und beschleunigte Atmung, feinblasiges Rasseln beiderseits neben der Wirbelsäule. 39. Tag: Tod in höchster Atemnot und Abmagerung. Klinische Diagnose: kongenitale Tuberkulose.

Block: 8. Tag: Fieber und Anschwellung des Leibes. 22. Tag: Durchfälle, Venen der Bauchhaut deutlich. 48. Tag: Brustorgane intakt. Aufgetriebener Leib, starke Venenzeichnung, Undulation, stark vergrösserte Leber und Milz. Mantoux 1:1000 positiv. Stühle werden wässerig schleimig, grau, enthalten Tuberkelbazillen. 4 Tage vor Exitus Hauttuberkulide und im Röntgenbild knotige disseminierte Tuberkulose der Lungen ohne klinischen Befund. Tod am 70. Lebenstag.

Scheer: 30. Tag: Rhinitis. Temperatur ohne objektiven Befund. 34. Tag: Abdomen aufgetrieben, Leber vergrössert, Milz fühlbar. Tuberkulide im Gesicht und am Handrücken. 38. Tag: Pirquet —. Leber- und Milzschwellung, Lungen frei. 41. Tag: Blutbild, das wir später verwerten werden. 44. Tag: Geschwüre an den Händen nekrotisch. 49. Tag: Knistern über der rechten Lunge. Abdomen stark aufgetrieben. 51 Tag: Exitus. Diagnose: kongenitale Tuberkulose.

2. Fall Scheer: 23. Tag: Blutbild, das wir später verwerten werden. 25. Tag: leichte Temperaturerhöhung. 26. Tag: leichter Meteorismus. Lunge: links hinten unten deutliche Schallverkürzung. 27. Tag: starker Husten, 45. Tag: Pirquet stark positiv. 47. Tag: rechte Lunge kleinfleckig infiltriert. dickes Drüsenpaket am linken Hals. Miliartuberkulose. Exitus am 68. Tag.

Kochmann: Bis zum 128. Tag gut entwickelt, obwohl bereits am 26. Lebenstag positive Tuberkulinreaktion. Vom 106. Tag an röntgenolog. nachweisbare Lungenherde. Am 135. Tag treten Phlyktänen auf. Am 153. Tag Exitus.

Kuhle: Pirquet wird von der 4. Lebenswoche an alle 8 Tage angestellt. Er ist in der 8. Lebenswoche deutlich positiv. 9. Woche: erste Lungenerscheinungen, Bronchitis, nach einigen Tagen Bronchopneumonie. 11. Woche: Temperaturerhöhung, Zeichen einer miliaren Aussaat, positive Diazoreaktion, Vergrösserung der Leber und thorakalen, supraklavikulären und Halsdrüsen. 12. Woche Exitus.

Es folgen noch 2 Fälle mit *Aspirationstuberkulose:*

Scheer: 19. Tag: Fieber mit asphyktischen Anfällen. 24. Tag: starke Cyanose. Dämpfung. 25. Tag: Blutbild. 27. Tag: asphyktische Anfälle und Exitus.

Sulzer: 13. Lebenstag: Wird beim Schreien cyanotisch, grosse Cervicaldrüsen. Lungen: rechts hinten vereinzelte mittelblasige R. G. Abdomen leicht vorgetrieben. Milz gerade fühlbar. 15. Tag: Temperatur 39°. Lunge: rechts unten verschärftes Atmen. 18. Tag: anfallsweise Apnoe und Cyanose. Lunge: rechts hinten Schallverkürzung. 22. Tag: Erstickungsanfälle, schlechter Puls. 24. Tag: feuchte Rasselgeräusche über beiden Lungen. 25. Tag: gehäufte Anfälle von Apnoe. Exitus.

### c) Symptomatologie

Was nun die *Symptomatologie* der kongenitalen Tuberkulose betrifft, so ist ganz allgemein folgendes zu sagen:

Bei *hämatogener* Infektion sind 2 Möglichkeiten vorhanden. Entweder zeigt das Kind sofort Krankheitszeichen, dann ist intrauterine Infektion anzunehmen, oder das Kind gedeiht zunächst

gut und erkrankt erst später, dann ist eine Infektion während der Geburt anzunehmen. Hat das Kind sofort nach der Geburt Krankheitszeichen, so besteht meist eine untrennbare Kombination mit den Symptomen einer torpiden Frühgeburt, denn die intrauterine Infektion ist ja Ursache der Frühgeburt. Die Symptome sind dann folgende: Untergewichtigkeit, auffallende Blässe, Lebensschwäche, mangelhafter Turgor, schlechtes Gedeihen. Kommen die Kinder gesund (und dann meist auch rechtzeitig) zur Welt, dann werden die Symptome der Infektion früher oder später auftreten, je nach der Massigkeit der Infektion und der Widerstandskraft des Kindes. Diese Fälle sind weitaus häufiger als die Fälle mit sofortiger Erkrankung.

In den durchgesehenen 35 Fällen sind 19 Fälle durch hämatogene Infektion entstanden. Das Verhältnis steht so, dass in 4 Fällen sofort und in 15 Fällen erst später Krankheitssymptome auftraten. Es kann Wochen und sogar Monate dauern bis die ersten Zeichen in Erscheinung treten.

Die erste symptomenfreie Periode kann als Inkubationsstadium aufgefasst werden. Bei intrauteriner Infektion verläuft dieses Stadium in utero. Am Ende dieses Stadiums steht dann die positive Tuberkulinreaktion, die aber bei kongenital infizierten Säuglingen meist im Stiche lässt. Ueber die Dauer des Inkubationsstadiums herrscht noch keine Klarheit. Nach Pirquet und Koch dauert es 6 Wochen, nach Epstein 3—7 Wochen.

Im weitern Verlauf der hämatogenen Tuberkulose treten Erscheinungen auf wie: Fieber, eventuell Untertemperaturen, Blässe, schlechtes Gedeihen, Erbrechen, Verdauungsstörungen, Mattigkeit, Abmagerung, Trinkschwäche. Diese Erscheinungen beruhen auf giftigen Zerfallsprodukten der Bakterien, welche in den Kreislauf gelangen. Auch geht vom Primäraffekt die lymphogene Abflussmetastase in die regionären Lymphdrüsen aus. Das Symptomenbild wird dadurch deutlicher, es lassen sich deutliche Organveränderungen konstatieren. Neben den angeführten mehr allgemeinen Symptomen beginnen sich früher oder später besondere Symptome zu entwickeln. Als Beispiel diene unser erster Fall (Kombination von hämatogener mit Aspirationstuberkulose):

Am vierten Lebenstag beginnt das Kind zu husten. Am 5. Tag inspiratorische Einziehungen und deutlicher Lungenbefund, die Leber ist gross und hart, ebenso die Milz. Zahlreiche kleine harte Drüsenschwellungen, beständig aufgetriebener Bauch.

Wir lassen noch die Symptome der 19 durchgesehenen hämatogenen Fälle folgen:

Fieber wird in 14 Fällen erwähnt.

Verdauungstraktus:

| | | |
|---|---|---|
| Milzschwellung . . . . | in 7 | Fällen |
| Leberschwellung . . . | in 7 | „ |
| Gewichtssturz . . . . | in 8 | „ |
| Vergrösserung des Leibes | in 7 | „ |
| Erbrechen . . . . . | in 7 | „ |
| Durchfall . . . . . | in 6 | „ |
| Trinkfaulheit . . . . . | in 2 | „ |
| Ascites . . . . . | in 1 | Fall |
| Reiben über der Milz . . | 1 | „ |

Respirationstraktus:

| | | |
|---|---|---|
| Husten . . . . . | in 7 | Fällen |
| Pneumonische Infiltration | in 5 | „ |
| Rasselgeräusche . . . . | in 2 | „ |
| Rhinitis . . . . . | in 1 | Fall |

Haut:

| | | |
|---|---|---|
| Lymphdrüsenschwellung | in 7 | Fällen |
| Magerkeit . . . . . | in 6 | „ |
| Tuberkulide . . . . . | in 5 | „ |
| Cyanose . . . . . | in 5 | „ |
| Venenerweiterung der Bauchhaut . . . . | in 3 | „ |
| Geschwüre . . . . . | in 3 | „ |
| Oedeme . . . . . | in 3 | „ |

Zentralnervensystem:

| | | |
|---|---|---|
| Nackensteife . . . . . | in 3 | Fällen |
| Bewusstseinstrübung . . | in 2 | „ |
| Spannung der Fontanellen | in 2 | „ |
| Nystagmus . . . . . | in 2 | „ |

Fieber wird in den meisten Fällen angeführt, ist es doch schon ein Symptom einer schweren Primärtuberkulose.

Untertemperaturen sind in 3 Fällen erwähnt. Einmal trat infolge einer starken negativen Antibiose am letzten Tag Untertemperatur unter 35° auf. In 10 Fällen wird ausdrücklich angegeben, dass das Fieber zunächst nur gering und unregelmässig

war, offenbar im Stadium des Primärkomplexes, dass dann das Fieber begleitet von raschem Zerfall plötzlich gestiegen ist. Es handelt sich hier entweder um den Uebergang zum Stadium der Miliartuberkulose, oder um die Erscheinung des toxischen Zerfalles. Gleichzeitig mit diesem plötzlichen Fieberanstieg treten meist ein plötzlicher Gewichtssturz, Durchfall, asphyktische Anfälle, Tuberkulide und auch Krankheitszeichen des Zentralnervensystems auf.

Nach dem Fieber stehen an erster Stelle die Symptome des Verdauungstraktus: Vergrösserter Leibumfang, Milz- und Leberschwellung, Venenerweiterung der Bauchhaut, Durchfall und Erbrechen.

Zusammengefasst ist das Bild der hämatogenen Tuberkulose folgendes: In der Mehrzahl der Fälle finden sich bei der Geburt keine Krankheitszeichen. Diese entwickeln sich erst nach einer gewissen als Inkubationszeit anzusprechenden Zeitspanne, deren Dauer von dem Zeitpunkt der Infektion abhängt.

Die ersten Krankheitszeichen sind allgemeiner Art und bestehen in Lebensschwäche, schlechtem Gedeihen, mangelhaftem Turgor.

Spärter kommen Krankheitszeichen des Verdaungstraktes hinzu, hauptsächlich Milz- und Leberschwellung, Gewichtssturz, Vergrösserung des Leibes.

Als letzte Symptome treten häufig allgemeine Lymphdrüsenschwellungen und Tuberkulide hinzu.

Die Symptome bei *Infektion mit Fruchtwasser,* wobei wir uns auf die Aspiration beschränken, sind folgende:

In den meisten Fällen treten sofort oder doch innert kürzester Zeit Krankheitssymptome auf, ausgenommen jene Fälle in welchen das Neugeborene unter der Geburt sehr wenig Fruchtwasser aspiriert hat. In diesen seltenen Fällen vergeht einige Zeit bis sich die ersten Symptome entwickeln. Diese ersten Symptome bestehen in unregelmässiger Atmung, Nasenflügelatmen, Cyanose, inspiratorischen Einziehungen, asphyktischen Anfällen und Extremitätenkrämpfen. Auf der Lunge finden sich Zeichen der Aspirationspneumonie.

Bei der Deglutinationstuberkulose gleicht das Symptomenbild dem der hämatogenen Tuberkulose.

Im weiteren Verlauf der Aspirationstuberkulose tritt gewöhnlich Auftreibung des Leibes, Vergrösserung der Milz und plötzlicher Fieberanstieg auf. Alles Zeichen einer allgemeinen Intoxikation.

Als Beispiele solcher Aspirationstuberkulosen seien unser zweiter und dritter Fall aufgeführt:

Zweiter Fall: schon in den ersten Tagen zeigt sich Adynamie, Zirkulationsschwäche, Trinkfaulheit, Cyanose und Oedeme der abhängigen Partien, Dyspnoe. Am 19. Lebenstag treten asphyktische Anfälle und Extremitätenkrämpfe auf.

Dritter Fall: Am 25. Lebenstag Husten und mehrmals plötzliche starke Cyanose, unregelmässige stossende Atmung, Nasenflügelatmung, Einziehungen im Jugulum.

Die Symptome der Aspirationstuberkulose, wie sie in der Literatur zu finden sind, sind folgende: Husten, Fieber mit asphyktischen Anfällen, Trinkschwäche, starke Cyanose, Lungendämpfung, anfallsweise Apnoe, oberflächliche beschleunigte Atmung.

Dazu tritt früher oder später: Aufgetriebenes Abdomen, Milzschwellung. Die Leberschwellung ist weitaus seltener als in den hämatogen infizierten Fällen. Dies erklärt sich daraus, dass sich in der Leber keine Tuberkuloseherde befinden. Die Leberschwellung ist rein toxisch bedingt. Das gleiche gilt für die Milzschwellung.

Das klinische Bild der kongenitalen Tuberkulose wäre unvollständig ohne weitere *diagnostische Hilfsmittel.*

### 3. Diagnostische Hilfsmittel

a) Zu diesen gehört in erster Linie die *Tuberkulinreaktion.*

Die Tuberkulinempfindlichkeit steigt beim Säugling nur langsam an, denn er hat eine nur sehr geringe Reaktionsfähigkeit auf das Tuberkulin. Ein negativer Pirquet beweist deshalb bei einem Säugling nichts.

Es müssen immer empfindlichere Methoden angewendet werden im Sinne der Mantoux- Reaktion und zwar $^1/_{10}$ ccm einer Verdünnung 1:1000, 1:100, 1:10, oder direkt mit Alttuberkulin. Aber selbst Tuberkulinproben mit hohen Konzentrationen können negativ bleiben, da in vielen Fällen einer kongenitalen Tuberkulose der Organismus durch die Infektion so stark geschwächt wird, dass er sich im Zustande einer negativen Allergie befindet, oder aber es reagiert der infizierte Säugling auf Tuberkulin noch negativ, weil er sich noch im Stadium der Tuberkulinunempfindlichkeit befindet.

In unserem ersten Fall war am 5. Tag Pirquet negativ. Im zweiten Fall war am 9. Lebenstag Pirquet negativ und am 15. Lebenstag Mantoux 1:100 negativ. Im dritten Fall war am 31. Lebenstag Mantoux 1:100 negativ.

Diese Negativität der Tuberkulinreaktion in unsern Fällen lässt sich dadurch erklären, dass im Fall 1 und 2 das Inkubationsstadium noch nicht abgelaufen — der Säugling war noch nicht allergisch —, im Fall 3 der Säugling negativ allergisch war.

In 13 von den durchgesehenen 35 Fällen wurde die Tuberkulinreaktion vorgenommen. In 3 Fällen wurde überhaupt nie eine positive Reaktion gefunden.

Den frühesten Erfolg hatte Zarfl mit subkutaner Stichreaktion mit Alttuberkulin am 16. Lebenstag. In einem zweiten Fall war am 17. Lebenstag Pirquet positiv. Im Fall Grosser war Mantoux 1:1000 am 39. Lebenstag positiv, die Pirquet-Reaktion wurde jedoch erst am 49. Lebenstag positiv. Kuhle hatte am 56. Tag einen positiven Pirquet beobachtet, Wetterwald am 68. Tag.

b) Die Ergebnisse der *Röntgenuntersuchungen* sind folgende:

1. Fall: Am 12. Lebenstag wird ein Röntgenbild aufgenommen: Rechts und links im Bereich des Hilus starke Verschattung, über beiden Lungen diffus verbreitete kleinfleckige teils rundliche, teils sternchenförmige Herde.

2. Fall: Es wird am 19. Lebenstag eine Röntgenaufnahme gemacht mit dem Resultat: diffus besonders rechts unten kleinste Herde. Grosser Thymusschatten.

3. Fall: Röntgenaufnahme am 30. Lebenstag: Ueber beiden Lungen disseminierte, ziemlich scharfe kleine herdförmige Schatten.

In den übrigen 35 Fällen wurde 10 Mal eine Röntgenuntersuchung vorgenommen:

| | | |
|---|---|---|
| 21. Lebenstag: | pneumonische Infiltration der linken Lunge | Feilendorf |
| 41. Lebenstag: | Röntgen negativ | Grosser |
| 68. Lebenstag: | Röntgen zeigt Miliartuberkulose | Grosser |
| 47. Lebenstag: | Die rechte Lunge zeigt kleinfleckige Infiltration | Scheer 3. Fall |
| 49. Lebenstag: | Vollständige Verschattung der Lunge | Scheer 1. Fall |
| 63. Lebenstag: | Röntgen negativ | Wetterwald |
| 75. Lebenstag: | Peribronchiale Herde auf beiden Seiten, der Hilus ist vergrössert, rechts ist der Mittellappen stark infiltriert | Wetterwald |
| 77. Lebenstag: | Diffus über die ganze Lunge zerstreute Herde | Kuhle |

Auffällig ist, dass die meisten Röntgenuntersuchungen erst recht spät vorgenommen wurden. In den Baslerfällen dagegen

werden diese Untersuchungen sehr frühzeitig vorgenommen: 12. 19. 30. Lebenstag. Aus den Röntgenbefunden der Lungen kann aber a priori kaum auf spezifisch tuberkulöse Erkrankung geschlossen werden.

Liegt eine Aspirationstuberkulose der Lungen vor, so zeigt das Röntgenbild über beide Lungen verteilt zahlreiche mehr oder weniger grosse, zum Teil rundliche, zum Teil mehr sternchenförmige Schattenherdchen, ein Bild also, wie wir es auch von den unspezifischen Aspirationspneumonien her kennen.

Bei der hämatogenen kongenitalen Tuberkulose ist ein einzelner Lungenherd ja schon zum vorneherein eine Seltenheit, und er dürfte röntgenologisch kaum von einem kleinern unspezifischen pneumonischen Herd beim Neugeborenen oder jungen Säugling zu unterscheiden sein.

Kommt es im Verlauf der Erkrankung noch weiterhin von dieser Primärherdverschattung zu einer Streuung über die eine oder beide Lungen, so kann natürlich auch röntgenologisch nicht mehr zwischen einer primären Aspirationstuberkulose und einer primären hämatogenen Tuberkulose unterschieden werden.

c) Der *Blutstatus.*

Unter den drei Baslerfällen wurde das Blut im zweiten Fall nicht untersucht.

Im 1. Fall wurde am 7. Tag der Blutstatus untersucht:

| | |
|---|---|
| Hgb. | 120 |
| E. | 5448000 |
| L. | 8200 |
| Eos. | 0 |
| Bas. | 0 |
| Myeloc. | 1 |
| Stabk. | 33 |
| Segm. | 30 |
| Polynucl. | 64 % |
| Lympho. | 34 % |
| Monoc. | 2 % |

Im 3. Fall wurde er am 31. Tag untersucht:

| | |
|---|---|
| Hgb. | 120 |
| E. | 3060000 |
| L. | 4800 |
| Eos. | 0 |
| Bas. | 0 |

| | |
|---|---|
| Jugendl. | 4 |
| Stabk. | 55 |
| Myeloc. | 2 |
| Segm. | 31 |
| Polynucl. | 92 % |
| Lympho. | 8 % |

Unter den 35 Fällen finden sich nur 4 Blutuntersuchungen:

Im ersten Fall von Scheer am 41. Lebenstag:

| | |
|---|---|
| Hgb. | 55 |
| E. | 3200000 |
| L. | 15500 |
| Polynucl. | 52 % |
| Lymphoc. | 53 % |
| Uebergangsformen | 3 % |
| Normoplasten | 1 % |
| Eos. | 0.5 % |
| Mastzellen | 0.5 % |
| Myoloc. | 1.0 % |

Im zweiten Fall von Scheer am 25. Tag:

| | |
|---|---|
| Hgb. | 110 |
| E. | 5100000 |
| L. | 16800 |
| Polynucl. | 70 % |
| Lymphoc. | 29 % |
| Uebergangsformen | 1 % |
| Normoplasten | 0.5 % |

Im dritten Fall von Scheer am 23. Tag:

| | |
|---|---|
| Hgb. | 200 |
| E. | 6520000 |
| L. | 7400 |
| Polynucl. | 77 % |
| Lymphoc. | 17 % |
| Uebergangsformen | 4 % |
| Normoplasten | 2 % |

Unvollständige Angaben über den Blutbefund finden sich auch bei Grosser, der erwähnt, dass das Blutbild immer dem normalen Blutbild eines Neugeborenen entsprochen habe. Am 68. Lebenstag, dem Tag vor dem Tode, war der Status folgender:

| | | |
|---|---|---|
| Leukoc. | 120000 | starke Linksverschiebung |
| Lymphoc. | 41 % | |

Dass die Anaemie nicht unbedingt ein frühdiagnostisches Zeichen ist, wie das Dreyfuss annimmt, zeigen die angeführten Beispiele. Die zum Teil sehr hohen Hämoglobin- und Erythrocytenwerte dürften wohl bedingt sein durch die bestehende Atrophie der Säuglinge, d. h. durch die starke Wasserverarmung der Gewebe und der Säfte.

Aus den Blutbildern ist zusammenfassend folgendes ersichtlich: Das weisse Blutbild zeigt meist eine starke Linksverschiebung, während die Gesamtzahl der Leukozyten bald eine beträchtliche Leukozytose, bald aber auch eine Leukopenie zeigen kann.

Wir dürfen besonders die Leukopenie zurückführen auf eine ausgesprochen starke tuberkulotoxische Schädigung des blutbildenden Systemes. Damit dürfte auch in unsern beiden Fällen die Eosinopenie zusammen hängen. In unsern beiden Fällen zeigen die Lymphozyten sowohl eine relative als auch eine absolute Verminderung, während im ersten Fall von Scheer eine absolute Lymphozytose besteht, im zweiten und dritten Fall von Scheer aber ebenfalls eine relative wie auch absolute Lymphopenie vorhanden ist.

d) *Liquoruntersuchungen:*

Bei den drei Baslerfällen wurde nur im dritten Fall der Liquor am 31. Lebenstag untersucht. Es wurde 7 ccm Liquor aufgefangen. Er war klar, Pandy und Nonne waren negativ.

Eine weitere Liquoruntersuchung erfolgte im Falle Chiari in der elften Lebenswoche. Das Ergebnis war: vermehrter Druck, Rückenmarksflüssigkeit stäubchenförmig getrübt, nach wenigen Stunden spinngewebeartiges Gerinnsel. Pandy sehr stark positiv.

Im Falle Kochmann wurde eine Lumbalpunktion am 152. Lebenstage vorgenommen mit dem Ergebnis:

Druck stark erhöht, Liquor klar, Pandy schwach positiv, kein Spinngewebegerinsel. Diese Befunde sprechen für eine im Verlaufe der Generalisation auftretende Meningitis tuberculosa.

e) *Stuhl- und Mageninhaltuntersuchung:*

In den durchgesehenen 35 Fällen erfolgte die Untersuchung des Stuhles und des Mageninhaltes in je einem Fall.

Im Fall Block wurden am 48. Lebenstag Tuberkelbazillen im Stuhl festgestellt.

Im Fall Hamburger (1906) wurde zwecks Untersuchung auf Tuberkelbazillen eine Magenausheberung 4 Stunden nach der

letzten Nahrungsaufnahme vorgenommen. In dem spärlichen, glasig-schleimigen Mageninhalt konnten aber keine Tuberkelbazillen nachgewiesen werden.

Dagegen wurden in allen drei Baslerfällen Untersuchungen des Mageninhaltes vorgenommen mit positiven Resultaten.

1. Fall: Am 11. Lebenstag wird eine Magenausheberung vorgenommen. Der Bericht lautet: Tuberkelbazillen im Ausstrich spärlich, im Antiforminpräparat mässig viel.

2. Fall: Am 18. Lebenstag werden im Mageninhalt zahlreiche Tuberkelbazillen gefunden.

3. Fall: Am 31. Lebenstag finden sich im nüchtern ausgeheberten Magensaft weissliche Sputumballen mit massenhaften Tuberkelbazillen im Ausstrich (Ziehlfärbung).

In Schweden haben Walgren, in Deutschland Opitz, in Frankreich Armand-Delille und in der Schweiz Baumann zuerst auf die Magenausheberung bei Säuglingen und Kindern zur Gewinnung des verschluckten Sputums aufmerksam gemacht.

Diese Untersuchungsmethode wurde auch in unsern drei Fällen von kongenitaler Tuberkulose ausgeführt, wodurch es geglückt ist, die Diagnose auf eine kongenitale Tuberkulose schon *intra vitam* mit aller Sicherheit infolge des positiven Bazillenbefundes zu stellen. Wir möchten darum diese Untersuchungsmethode ganz allgemein da empfehlen, wo es differentialdiagnostisch in Betracht kommt eine gewöhnliche Aspirationspneumonie und gewisse atypische Pneumonien von einer spezifisch tuberkulösen Lungenerkrankung beim Neugeborenen oder Säugling zu unterscheiden. Man kann geradezu die Forderung prinzipiell aufstellen, dass bei jedem Neugeborenen und Säugling mit Symptomen einer Lungenerkrankung diese Methode der Magenausheberung anzuwenden ist, da sie in vielen Fällen bei Versagen sämtlicher anderer diagnostischer Hilfsmittel die einzige absolut zuverlässige und restlos klärende Methode darstellt. Man muss sich dabei klar sein, dass natürlich diejenigen kongenitalen Tuberkulosen, die nur einen Primärkomplex im Gebiete der Leber und der Pfortader aufweisen, auch durch die Untersuchung des Mageninhaltes nicht erfasst werden. Ebenfalls ist eine primäre Darmtuberkulose durch die Magenausheberung eventuell nicht zu erfassen, nämlich dann, wenn der Primärkomplex vom Dünndarm an abwärts sitzt. Es hilft vielleicht hier die Untersuchung des Stuhles auf Tuberkelbazillen differentialdiagnostisch weiter,

besonders wenn mit dem Stuhl ein Tierversuch angestellt wird. Man hat dabei nur im Auge zu behalten, dass selbst die Resultate im Tierversuch (Meerschweinchen) die mit dem Stuhlzentrifugate angestellt werden, nach Baumann wesentlich weniger zuverlässig sind wie die mit der Magenausheberung angestellten Tierversuche.

Es gibt nun allerdings auch Einwände gegen diese Methode, denn es gibt Fälle, in denen die gefundenen Tuberkelbazillen nicht vom Säugling stammen, sondern entweder von einer offentuberkulösen Person in seinem Milieu, oder aber von durch Typus bovinus infizierter Milch aufgenommen werden. Diese Fälle dürften jedoch selten sein und keinen Einfluss auf die Bedeutung dieser Untersuchungsmethode haben. Besondere Bedeutung erlangt diese Methode in Verbindung mit dem Röntgenbild. Da dieses, wie bereits früher erwähnt, niemals für eine spezifische Erkrankung spricht, so wird es ergänzt durch den Befund im Mageninhalt, der gerade die Spezifität der Erkrankung beweist.

f) Im *Urin* wurden bis jetzt keine Tuberkelbazillen nachgewiesen, einmal Leukozyten, Eiweiss, positive Diazoreaktion.

Das ganze klinische Bild sei nochmals kurz zusammengefasst.

Die Mütter leiden in der Mehrzahl der Fälle an einer Lungentuberkulose. In circa der Hälfte der Fälle ist damit eine Miliartuberkulose verbunden. Scheinen die Mütter während der Schwangerschaft gesund zu sein, dann liegt gewöhnlich eine Tuberkulose der Geschlechtsorgane vor.

Die allgemeinen Symptome bei den Neugeborenen bestehen sowohl bei den hämatogenen als auch bei den Aspirationstuberkulosen in Untergewichtigkeit, oft Frühgeburt, schlechtem Gedeihen, Lebensschwäche, Trinkfaulheit.

Bei hämatogen-kongenitaler Tuberkulose treten die Symptome des Verdauungstraktus in den Vordergrund bestehend aus Erbrechen, vergrössertem Leibesumfang, Venenerweiterung der Bauchhaut, Leber- und Milzschwellung. Bei Lungentuberkulose zeigt das Röntgenbild gewöhnlich einen einzigen Herd. Die Tuberkulinreaktion wird im allgemeinen etwas früher positiv als in den Aspirationsfällen.

Bei Aspirationstuberkulosen stehen die Symptome des Atemtraktus im Vordergrund, bestehend aus Cyanose, asphyktischen Anfällen, Extremitätenkrämpfen, Lungendämpfung. Das Röntgenbild zeigt über einen Grossteil der Lunge zerstreute gleichartige Herde. Als Zeichen der Intoxikation findet sich häufig eine Milz- und Leberschwellung.

# IV. Diagnose, Prognose, Häufigkeit.

Die Diagnose einer kongenitalen Tuberkulose ist oft sehr schwierig, da es sich häufig um Frühgeburten handelt oder um debile Säuglinge. Es ist deshalb geboten, alle zur Verfügung stehenden diagnostischen Hilfsmittel anzuwenden, um sich über die Art der Erkrankung Klarheit zu verschaffen. Wichtig ist, überhaupt schon an die Möglichkeit einer vorliegenden kongenitalen Tuberkulose zu denken.

Häufig ist die Vorgeschichte der Mutter von Bedeutung. Liegt eine aktive tuberkulöse Erkrankung während der Schwangerschaft vor und wird der Neugeborene krank geboren oder erkrankt er bald nach der Geburt, so ist zum Vornherein schon an das Vorliegen einer eventuellen kongenitalen Tuberkulose beim Neugeborenen zu denken.

Bei der Diagnosestellung ist zunächst festzustellen ob es sich um eine Tuberkulose oder um eine andere Krankheit handelt. Ist festgestellt, dass eine Tuberkulose vorliegt, dann muss untersucht werden, ob es sich um eine kongenitale oder postnatale Infektion handelt.

Zur Klärung der ersten Fragestellung, ob Tuberkulose oder nicht, wird man alle Symptome, die für Tuberkulose sprechen, suchen, und alle andern Krankheiten auszuschliessen trachten.

Die Symptome, die unbedingt für Tuberkulose sprechen, sind: positive Tuberkulinreaktion, Tuberkelbazillen im Mageninhalt, im Stuhl, im Urin oder im Liquor und Tuberkulide der Haut.

Symptome, welche auf eine Tuberkulose hindeuten, sind: Tuberkulose der Mutter, klinische Erscheinungen der Baucheingeweide beim Neugeborenen, wie Leber- und Milzschwellung, Auftreibung des Leibes, Venenzeichnung, Vergrösserung der peripheren Lymphdrüsen.

Steht bei der kongenitalen Tuberkulose die Erkrankung der Lungen im Vordergrunde, handelt es sich also um eine Aspirationstuberkulose oder um eine bereits zur sekundären Streuung gelangten hämatogenen Tuberkulose *so wird die sichere Diagnose gegenüber unspezifischen Lungenerkrankungen mit Hilfe der Magenausheberung und dem Nachweis von Tuberkelbazillen in den meisten Fällen mit grosser Leichtigkeit gelingen.*

Wesentlich schwieriger wird die Diagnose der kongenitalen Tuberkulose bei welcher der Primärherd allein in der Leber sitzt,

bei welcher also das einzige klinisch-hervorstechende Symptom in einer Leber- und Milzschwellung beruht. Hier ist in erster Linie eine Lues auszuschliessen. Fernerhin weitere Erkrankungen die mit Leber- und Milzschwellung einhergehen, wie die Erythoblastose, Niemann-Pick'sche Krankheit, die Glykogenspeicherkrankheit, die Thrombose der Leber- und Milzvenen, die angeborene Malaria und weitere Leber- und Milzschwellungen noch unbekannter Genese. Man wird diese Leber- und Milzschwellungen durch die Wassermann'sche Reaktion, durch die Untersuchung des Differenzialblutbildes und durch weitere physiologisch-chemische Untersuchungen zum Teil differenzieren können.

Fällt beim Neugeborenen die Tuberkulinreaktion positiv aus, so darf wohl die Leber- und Milzschwellung als durch eine tuberkulöse Infektion hervorgerufen angesprochen werden. Litt die Schwangere an einer aktiven Tuberkulose so ist diese Tatsache schon ein wesentlicher Hinweis, dass die Leber- und Milzschwellung durch eine tuberkulöse Infektion beim Neugeborenen bedingt wird. Bleibt aber beim Neugeborenen die Tuberkulinreaktion negativ und ist bei der Mutter keine tuberkulöse Erkrankung bekannt, so darf natürlich daraus noch nicht auf das Nichtvorliegen einer tuberkulösen Leber- und Milzschwellung geschlossen werden, und es wird gerade in diesen Fällen häufig erst die angestellte Sektion die Ursache der Leber- und Milzschwellung klären können.

Ist festgestellt, dass es sich sicher um Tuberkulose handelt, dann wird man differentialdiagnostisch weiterhin erwägen müssen, ob eine kongenitale oder postnatale tuberkulöse Infektion vorliegt. Kommt der Neugeborene schon krank zur Welt oder erkrankt er manifest innerhalb der ersten 3 Lebenswochen, so kann mit aller Bestimmtheit eine kongenitale Tuberkulose angenommen werden. Anderseits sind aber auch Fälle kongenitaler Tuberkulose bekannt mit äusserst langer klinischer Latenz, d. h. also mit erst relativ spät einsetzender Erkrankung, so z. B. im angeführten Fall Chiari wo das Kind länger wie 2 Jahre mit seiner kongenitalen Tuberkulose am Leben blieb.

Es muss also in solchermassen gelagerten Fällen eine postnatale Infektion ausgeschlossen werden, damit die Erkrankung auf eine kongenitale Infektion zurückgeführt werden kann.

Fast unlösbar wird die Differentialdiagnose ob kongenitale oder postnatale Tuberkulose aber in all den Fällen, wo eine tuber-

kulöse Erkrankung erst nach der dritten Lebenswoche auftritt aber eine postnatale Infektion nicht ausgeschlossen werden kann.

Finden sich in solchen Fällen klinisch nur eine Leber- und Milzschwellung aber keine Lungensymptome, so kann wohl noch mit grösster Sicherheit auf das Vorliegen einer kongenitalen Infektion geschlossen werden.

Zeigen sich aber neben der Leber- und Milzschwellung noch pathologische Veränderungen in der Lunge oder finden sich allein nur Lungenveränderungen so wird man in vivo überhaupt nicht mehr mit Sicherheit das Vorliegen einer kongenitalen Tuberkulose diagnostizieren können. In solchen Fällen kann allein die Sektion bisweilen die Entscheidung bringen ob die Infektion kongenital oder postnatal stattgefunden hat. Dies dürfte unter folgenden Bedingungen der Fall sein:

1. wenn sich in der Leber und den portalen Lymphdrüsen ein typischer Primärkomplex findet, der ja nur auf dem Wege über die Nabelvene entstanden sein kann.

2. wenn sich in der Lunge eventuell direkt noch die Zeichen einer Aspiration — d h. Fruchtwasserbestandteile — finden.

3. wenn die Veränderungen in der Lunge schon älter sind d. h. also sich schon Prozesse mit vorgeschrittener Verkalkung finden.

Es soll an Hand der drei Baslerfälle die Diagnosestellung gezeigt werden.

1. Fall: Das Kind beginnt am 4. Lebenstag zu husten. Am 5. Lebenstag hat das Kind deutliche Lungen- und Abdominalsymptome, kleinste harte Nackendrüsen, das Röntgenbild am 12. Lebenstag zeigt über beiden Lungen diffus verbreitete miliengrosse Herde. Weil durch die Wassermann'sche Reaktion am 5. Tag eine Lues ausgeschlossen wird, und das Resultat der Magenausheberung positiv ist, wird eine kongenitale Tuberkulose diagnostiziert.

Anhand der Sektion zeigte Scheidegger dann, dass es sich sowohl um hämatogene wie auch um Aspirationstuberkulose handelte. (Siehe Anhang).

2. Fall: Das Kind kommt am 9. Lebenstag ins Kinderspital mit Diagnose Zirkulationsschwäche und Trinkfaulheit. Es ist cyanotisch und zeigt Oedeme. Es sind Lungensymptome vorhanden. Handelt es sich um eine Tuberkulose? Pirquet am 10. Tag ist negativ, Mantoux 1:100 am 15. Tag ist ebenfalls negativ. Die Magenausheberung jedoch am 18. Lebenstag ist positiv. Eine postnatale Infektion kann nicht ausgeschlossen werden, war doch

das Kind 9 Tage bei der nur scheinbar gesunden Mutter. In Anbetracht aber, dass die Krankheit schon deutlich am 9. Tag ausgebildet war, und besonders weil das Röntgenbild diffus verteilte kleinste Herde zeigte, wie sie niemals bei hämatogener oder aerogener Tuberkulose auftreten, wurde klinisch die Diagnose auf kongenitale Tuberkulose, hervorgerufen durch Aspiration von infiziertem Fruchtwasser, gestellt. Die Sektion bestätigte diese Diagnose makroskopisch und mikroskopisch. (Typisches histologisches Bild einer spezifischen Aspirationspneumonie mit massenhaft Tuberkelbazillen in den einzelnen Herden und dazu noch Fruchtwasserbestandteile). (Siehe Anhang).

3. Fall: In diesem Fall blieb das Kind bis zum 28. Lebenstag bei der angeblich gesunden Mutter. Die ersten Krankheitszeichen traten am 26. Lebenstag auf, bestehend in Husten und Erbrechen. Am 31. Lebenstag wurden Tuberkelbazillen im Mageninhalt gefunden. Es handelte sich also um eine Tuberkulose. In diesem Falle aber zeigte das am 30. Tag aufgenommene Röntgenbild eine so massive Durchsetzung der Lunge mit scharfen kleinen Herden, dass dieses Bild nur durch Aspiration von infiziertem Fruchtwasser hatte entstehen können. Die Sektion und die histologische Untersuchung, welche von Scheidegger vorgenommen wurde, bestätigte diese Diagnose. (Siehe Anhang).

Die *Prognose* der kongenitalen Tuberkulose ist in allen Fällen schlecht. Der Verlauf ist bei intrauteriner Infektion sowohl mit Blut über die Nabelvene als auch mit durch Aspiration infiziertem Fruchtwasser ein rapider. Bei sub partu hämatogen infizierten Fällen dagegen kann das Gedeihen bei kräftigen Kindern zunächst ein normales sein. Früher oder später erliegen aber auch hier die Kinder ihrer Infektion. Bei Aspiration von Fruchtwasser sub partu ist der Verlauf meist ein sehr rascher, es kann jedoch auch hier eine Verzögerung eintreten, wenn nur sehr wenig Fruchtwasser, respektive wenig Tuberkelbazillen aspiriert worden waren.

Im 1. Fall starb das Kind am 13. Tag, im 2. Fall am 21. Lebenstag und im 3. Fall am 32. Lebenstag. In den durchgesehenen 35 Fällen war der durchschnittliche Todestag der 52.

Ueber die *Häufigkeit* der kongenitalen Tuberkulose herrscht noch keine Einigkeit. Im allgemeinen wird sie für selten gehalten. Eine Erkrankung der Placenta ist jedenfalls häufig. Schmorl hat 50% der Placenten von tuberkulösen Müttern tuberkulös gefunden, Sitzenfrey 30%. Scheer errechnet aus seinem Material, dass 5%

aller tuberkulösen Kinder kongenital infiziert sind. Diese Zahl dürfte aber zu hoch sein. Zarfl nimmt von allen veröffentlichten Fällen nur 50 als einwandfrei an. Beitzke nimmt etwas mehr als 100 sichere Fälle an (1935). Aus diesen wenigen Fällen, die aus der Weltliteratur als sichere kongenitale Tuberkulose angenommen werden, ist ja mit aller Deutlichkeit ersichtlich, wie überaus selten das Vorkommen der kongenitalen Tuberkulose ist.

## V. Virustheorie

Wir müssen uns nun noch am Schlusse mit der hauptsächlich in Frankreich vertretenen Virustheorie auseinandersetzen. Es ist nicht unsere Aufgabe über das Für und Wider der Virusform des Tuberkelbazillus zu sprechen. Dagegen aber sei über das klinische Bild der sogenannten Virusinfektion, wie es hauptsächlich von Couvelaire dargestellt wurde, berichtet. Couvelaire hat als erster in der Maternité Baudeloque in grösserem Ausmasse Neugeborene tuberkulöser Mütter sofort nach der Geburt von diesen Müttern abgesondert und die Neugeborenen während Monaten unter allen Bedingungen, welche eine Berührung der Neugeborenen mit Tuberkelbazillen ausschlossen, aufgezogen. Ein sehr grosser Teil dieser so aufgezogenen Säuglinge starb innerhalb des 1. Lebensjahres unter den Symptomen einer "Dénutrition progressive". Die Sektion dieser Säuglinge ergab ausser einer Atrophie sämtlicher Organe nicht die geringsten Anhaltspunkte für eine tuberkulöse Infektion. Von Couvelaire wurde aus diesem Grunde die Dénutrition progressive als eine durch die Virusform verursachte Tuberkulose gedeutet.

Die ganze Lehre der Virusinfektion stützt sich immer wieder auf diese von Couvelaire mitgeteilten Fälle einer "Dénutrition progressive" und sieht in dieser Beobachtung Couvelaires einen Beweis dafür, dass es eine kongenitale Tuberkulose durch die Virusform gibt.

Zu dieser Beobachtung Couvelaires ist nun zu sagen, dass einige Jahre später durch den an der Maternité tätigen Pädiater Lacombe wiederum über die Sterblichkeit in diesem Säuglingssaal berichtet wurde. Der Pädiater Lacombe konnte nämlich die erhöhte Sterblichkeit in diesem Saal in wenigen Jahren von 33 %

auf 13,5% und schliesslich auf 7,2% herunterbringen. Diese Aenderung der Sterblichkeit wurde offensichtlich bedingt durch wesentlich bessere pflegerische Bedingungen. Die "Dénutrition progressive" ist somit nicht eine Folge der Virusinfektion, sondern ein ganz einfacher und jedem Pädiater wohlbekannter Hospitalismus. Wir betonen dies am Ende unserer Ausführungen mit aller Ausdrücklichkeit, damit endlich einmal die Arbeiten auf theoretischem Gebiet über die Virusform des Tuberkelbazillus sich nicht mehr als Beweis für das Vorkommen der Virusform der Tuberkulose beim Menschen auf die von Couvelaire beschriebene "Dénutrition progressive" stützen mögen.

---

# VI. Anhang

Es sollen hier noch die Sektionsberichte der drei Baslerfälle angeführt werden. Wir verdanken sie dem freundlichen Entgegenkommen des Vorstehers des Patholog.-anatomischen Institutes der Universität Basel, Herrn Prof. Dr. A. Werthemann.

1. Fall: Wir zitieren den abgekürzten Sektionsbericht, wie er von Scheidegger in der Monatsschrift f. Khk. veröffentlicht wurde:

Abgemagertes, 50 cm langes, männliches Kind, Bulbi eingesunken, Pupillen eng, Turgor fehlt. Haut trocken, teilweise mit deutlicher Abschuppung. Subcutanes Gewebe trocken. Nabelgefässe zart, Nabel reizlos. Peritoneum bes. im Oberbauch von ganz kleinen feinen Knötchen durchsetzt, im Netz miliumgrosse Knötchen vorhanden. Periportale und epigastrische Lymphdrüsen bis kirschkerngross, auf Schnitt verkäst, gelb, zum Teil hart, nicht schneidbar. Darmserosa von feinen kleinen Knötchen durchsetzt. Harnblase stark gefüllt, überragt um 2 Querfinger den Nabel. Leberkapsel zeigt überall feine Knötchen, die teilweise 3—4 mm Durchmesser annehmen. Die Leber überragt den Rippenbogen 2 Querfinger, Milz fest, erreicht den Rippenbogen. Zwerchfell beidseitig von feinen Knötchen durchsetzt. Thorax symmetrisch. Lungengewebe auffallend derb. Lungen sinken nicht zurück. Unter den Pleuren überall gelbliche, verschiedengrosse Knötchen vorhanden. Thymus klein, im Zentrum bis kirschkerngrosse verkäste Knötchen. Herz gross, Conus pulmonalis stark dilatiert, Klappenapparat suffizient. Foramen ovale offen. Myokard blutarm, etwas brüchig, schlaff, mit einzelnen bis stecknadelkopfgrossen weissen Knötchen durchsetzt. Lungen von typischer Lappung fühlen sich überall derb an. Rechte Lunge im Oberlappen unter der Pleura reichliche gelbliche Knötchen. Teilweise konfluieren solche Knötchen zu grösseren verkästen bis kirschgrossen Bezirken. Gewebe kaum lufthaltig, teilweise gelatinös, an anderen Stellen käsig infiltriert. Mittellappen fast völlig infiltriert, gelatinös, fleckenweise käsig. In diesen Herden sind noch feste gelbliche hirsekorngrosse

Knötchen eingelagert. Unterlappen dichte gleichmässige Infiltration mit hirsekorn- bis stecknadelkopfgrossen Knötchen, diese sind in Hilusnähe dichter. Im abhängigen Teil ein erbsengrosser, im Zentrum verkalkter Knoten. Links im Oberlappen ebenfalls ein linsengrosser verkäster und zentral etwas verkalkter Herd, dieser ist umgeben von verkästem und gelatinös infiltriertem Gewebe ohne Luftgehalt. In dem gelatinös beschaffenen Lungengewebe sind noch einige hirsekorngrosse Knötchen erkennbar. Unterlappen ebenfalls infiltriert, fast kaum mehr lufthaltig, neben käsigen undeutlich abgegrenzten Abschnitten finden sich kleinere härtere Knötchen. Hiluslymphdrüsen gross, verkäst, zum Teil körnig. Paratracheale und Bifurkationslymphdrüsen ebenfalls ausgesprochen verkäst, bis bohnen- und erbsengross.

Milz fest, von graurötlichem Parenchym, Follikelzeichnung ordentlich gut erkennbar. Im Milzgewebe sind meistens 4—5 mm grosse Knötchen vorhanden, einzelne sind im Zentrum etwas käsig. Leber zeigt eine glatte Kapsel, unter welcher vorwiegend hirsekorngrosse Knötchen in reichlicher Zahl vorhanden sind, grössere Herde finden sich besonders in den äusseren Abschnitten und im linken Lappen. Einzelne Knötchen sind im Zentrum ausgesprochen käsig, schlecht schneidbar, sämtliche Knötchen erweisen sich als hart, härter als das umliegende Lungengewebe. Reichlich vergrösserte Lymphknötchen finden sich in der Leberpforte. Einzelne derselben über kirschkerngross, diese sind weich, käsig, an andern Stellen auch körnig, mit festen schlecht schneidbaren Einlagerungen durchsetzt.

Nieren zeigen ebenfalls mit blossem Auge erkennbare Knötchen, sie sind aber weniger zahlreich als in Leber und Milz, und auch kleiner. Sie finden sich überwiegend in den Markkegeln. An der grossen und kleinen Kurvatur des Magens sind gleichfalls hirsekorngrosse Knötchen vorhanden, die auf Schnitt käsig gelb sind und ziemlich fest erscheinen. Die Hoden sind stark bluthaltig, es lassen sich einzelne gelbliche deutlich erkennbare harte Knötchen finden bis stecknadelkopfgrösse. Sehr starke Vergrösserung und Verkäsung zeigen vorwiegend auch die mesenterialen Lymphknoten. Geschwürige Veränderungen in der Darmschleimhaut sind nicht vorhanden. In den Nebennieren sind ebenfalls mit blossem Auge deutlich erkennbare Knötchen nachweisbar. Auch in der quergestreiften Muskulatur der Extremitäten lassen sich feine, bis stecknadelkopfgrosse Knötchen erkennen.

Die Hirnhäute sind ganz zart, das Hirn wird in Scheiben zerlegt, lässt aber nirgends Knötchen erkennen.

Bei der histologischen Untersuchung zeigen sich in der Lunge zum Teil feste und schwielig umgewandelte Knötchen, die von einem hyalinen kernarmen Bindegewebe gebildet sind und im Zentrum ausgesprochene Kalkablagerungen aufweisen. Daneben finden sich ausgesprochen exsudativ-pneumonische Veränderungen mit Verkäsung grosser Abschnitte des Lungengewebes und besonders einer käsigen Bronchitis und Peribronchitis. In den Alveolen ist teilweise ein ausgedehnter desquamativ-pneumonischer Zustand vorhanden, so dass nur ganz vereinzelt sich noch lufthaltiges Lungengewebe findet. Die Pleura ist verdickt, gefässreich und stark gestaut. Im Bereich von zentral verkalkten grösseren hyalinisierten Knötchen kommen auch kleine epitheloidzellige Knötchen in der Umgebung vor, die Langhans'sche Riesenzellen aufweisen.

Die Milz zeigt ebenfalls grössere Konglomerattuberkel mit Langhans'schen Riesenzellen, teilweise sind dieselben im Zentrum verkalkt. Die Pulpa ist aufs dichteste von kleinen Tuberkeln durchsetzt, die ebenfalls reichlich Riesenzellen in der Umgebung aufweisen.

In der Leber sind zahlreiche miliare Knötchen vorhanden, die zentral verkäst und von einem epitheloidzelligen Granulationsgewebe umgeben sind. In der Leber sind einzelne grössere von einem derb sklerotischen Gewebe umgebene Knötchen vorhanden, zentral mit Kalkeinlagerungen. Daneben finden sich auch epitheloidzellige Knötchen, die reich an Langhans'schen Riesenzellen sind und die miteinander konfluieren. In der Umgebung dieser Knötchen ist eine starke Bindegewebsvermehrung und Abkapselung zu erkennen. In den Lymphknoten findet sich fast überall eine schwere Verkäsung und zentrale Einschmelzung. Es ist hier nur wenig Granulationsgewebe vorhanden. Die Lymphknoten im Lungenhilus und in der Leberpforte sind hier etwas fester und zeigen deutliche Bestäubung mit Kalksalzen. Es lässt sich an solchen Stellen ausser Verkalkungen auch eine Abkapselung mit einem Bindegewebe nachweisen.

Im Hoden, in den Nebennieren und im Herzmuskel sowie in der Skeletmuskulatur finden sich typische epitheloidzellige Knötchen mit Langhans'schen Riesenzellen und zum Teil schon deutlicher bindegewebiger Abkapselung.

Im Gehirn lässt sich an verschiedenen Stellen nirgends ein spezifisches tuberkulöses Granulationsgewebe finden. Ebenfalls sind die Hirnhäute frei von tuberkulösen Granulationen.

Bei der mikroskopischen Untersuchung sind in sämtlichen Organen Tuberkelbazillen nachzuweisen, besonders zahlreich finden sie sich in dem Lungengewebe, hauptsächlich in den verkästen Abschnitten und auch reichlich in den Bronchien.

*Sektionsdiagnose.* Kongenitale Tuberkulose: dichte ältere Miliartuberkulose fast sämtlicher Organe bei multiplen älteren zum Teil zentralverkalkten und bindegewebig abgekapselten Knötchen der Lungen, der Milz und der Leber. Dichte Tuberkulöse Pleuritis und Peritonitis. Etwas spärlichere frischere Tuberkel der Nieren und der Hoden. Vereinzelte Herde in der Herzmuskulatur bei spärlichen Herden in der quergestreiften Muskulatur. Frische gelatinöse und käsig pneumonische Herde beider Lungen bei teilweise käsiger Bronchitis. Hirnschwellung. Zeichen von Hirndruck. Blasenlähmung. Beidseitiger kleiner Tentorium- und kleiner Falxriss.

2. Fall: Wir zitieren den abgekürzten Sektionsbericht wie er von Gander in den Annales d'anatomie pathologique veröffentlicht wurde:

Leiche eines männlichen Neugeborenen in Totenstarre. Der Körper ist stark abgemagert, die Nabelgegend ist frei von Entzündung, die Nabelschnur ist abgefallen, die Wunde ist am Vernarben. Die Organe sind richtig gelagert. Die portalen Lymphdrüsen sind klein, auf Schnitt rotgräulich. Die Leber und die Milz sind leicht aufgetrieben. Das Herz ist mittelgross, im Aussehen normal, die Klappen richtig geformt, Herzmuskel blutarm.

Die rechte Lunge hat drei Lappen, das Brustfell ist weich und lässt im Lungenparenchym weissliche Flecken von der Grösse eines Hirse- oder Pfefferkornes erkennen. Aehnliche Knötchen liegen zerstreut im Lungengewebe.

Ausser Letzteren ist die Lunge sauber, von schwammiger Beschaffenheit. Die Bronchien enthalten Schleim, ihre Schleimhaut ist an einzelnen Stellen leicht entzündet. Die Hilusdrüsen sind kleinerbsengross, auf Schnitt käsig, gelblich.

Die linke Lunge ist zweiteilig und zeigt weniger stark die gleichen Veränderungen wie rechts. Die Hilusdrüsen sind etwas grösser, auf Schnitt gleichmässig gelb.

Die Schilddrüse ist vergrössert (7 g) die Mandeln sind klein. Die Milz ist leicht verdickt (17 g) reich an Blut, Pulpa ist nicht erkennbar. Die Leber wiegt 105 g, ist reich an Blut, undurchsichtig. Die Gallengänge sind gut ausgebildet. Die Nebennieren, Pankreas und Thymusdrüse sind mittlerer Grösse. Die Nieren schneiden sich leicht, das Nierengewebe ist getrübt, das Nierenbecken frei von Entzündung.

Die übrigen Organe zeigen keine pathologischen Veränderungen. Es wurden zwei Meerschweinchen mit Lungenstückchen beimpft. Das Eine zeigte am 18. das Andere am 25. Tag typische tuberkulöse Veränderungen. Verkäste Inguinaldrüsen zeigten zahlreiche Koch'sche Bazillen. Es wurden mit diesen Käsemassen Kulturen nach Löwenstein und Hohn angelegt, welche drei Wochen später eine reine Tuberkulosekultur zeigten.

"Die histologische Untersuchung mehrerer Lungenstücke zeigt überall die gleichen Veränderungen: Tuberkelknötchen von 350—990 u Durchmesser, ausschliesslich bestehend aus Epitheloidzellen, ohne Langhans'sche Riesenzellen, abwechselnd mit pneumonischen Teilen wo die Alveolen mit Detritus gefüllt sind in dem man zahlreiche rote Blutkörperchen in der Nähe grosser Makrophagen erkennen kann. Die Tuberkelbazillenfärbung nach Ziehl (Material im Alkohol fixiert) ist deutlich positiv. Die Bazillen sind nicht nur zahlreich im Zentrum der Tuberkel, sondern liegen auch besonders zerstreut in der Detritusmasse der Alveolen. Zwischen dieser Letztern und den Epitheloidzellknötchen finden sich zahlreiche Bindegewebszellen vermischt mit Koch bazillen. An der Lungenbasis, wo das festere Gewebe von schlecht erweiterten Alveolen gebildet wird finden sich noch Hornschüppchen als Ueberreste von aspiriertem Fruchtwasser. Auf diesen Letztern finden sich keine Bazillen mehr, aber unsere histologische Untersuchung geschah ja am 20. Tage nach der Geburt und in dieser Zeit konnten die Bazillen in das umgebende Lungengewebe auswandern. Ausser den bazillären Veränderungen besteht nur eine kapilläre Stauung. Die erweiterten Kapillaren befinden sich hauptsächlich in der Nähe von pneumonischen Herden und sind prall gefüllt mit Blutkörperchen. Die Bronchien haben im Allgemeinen ein intaktes Epithel, hie und da enthalten sie amorphe Massen, welche übersät sind mit Tuberkelbazillen. Eine Färbung nach Gram zeigt zahlreiche Gram positive Bazillen und einige Kokken.

Die übrigen Organe zeigen nur venöse Stauung und keine Tuberkulose. Eine genaue Untersuchung des Nabels und der Nabelgefässe zeigte absolut keine Tuberkulose oder Reste einer Entzündung."

*Sektionsdiagnose.* Ausgedehnte in sämtlichen Lungenlappen gleichmässig verteilte Konglomerattuberkulose, wahrscheinlich durch Aspiration von tuberkulös infiziertem Fruchtwasser. Starke Lungenblähung, trübe Schwellung und Erschlaffung des Herzens, trübe Schwellung von Leber und Nieren.

3. Fall: Sektionsprotokoll. Leiche eines kleinen weiblichen Kindes in kaum ausgebildeter Totenstarre. Extremitäten und Stamm deutlich behaart.

Turgor fehlt, die Haut lässt sich in Falten hochheben. In den abhängigen Körperpartien sind flächenhafte gut wegdrückbare graurötliche Totenflecken vorhanden. Die beiden Skleren sind etwas getrübt, Pupillen gleichweit, mittel. Das Haupthaar in geringer Ausbildung, zeigt einen blondrötlichen Farbton. Grosse Fontanelle noch offen. Die Haut ist überall blass, nirgends schuppend, Abdomen steht oberhalb Thoraxniveau. Die Muskulatur von Thorax und Abdomen ist wenig bluthaltig, etwas bräunlich. Ein Fettpolster der Bauchdecken lässt sich nicht nachweisen, Thorax symmetrisch, etwas lang.

Bauchsitus: Bei Eröffnung des Abdomen liegen die stark geblähten Darmschlingen deutlich vor, die Appendix ist nach oben geschlagen. Die Leber überragt den Rippenbogen um 1 ½ Querfinger, sie ist oberflächlich glatt, ohne Knoten. Die Milz ist gross, überragt den Rippenrand um 1 ½ cm. Das Zwerchfell ist gespannt, es steht rechts im 5., links im 6. ICR. Das Peritoneum ist überall spiegelnd. Die Serosa des Darmes nirgends vermehrt gerötet. Im Bereich des Pankreasschwanzes findet sich eine über stecknadelkopfgrosse Nebenmilz. Hals- und Brustorgane werden im Zusammenhang heraus genommen. Bei Eröffnung des Brustkorbes sind die Lungen stark gebläht, sie sinken nicht zurück, im obern Teil berühren sie sich in der Medianlinie. Herzbeutel kaum fetthaltig, Thymus auffallend klein, zeigt auf Schnitt ein gelbliches weiches Gewebe, das nirgends von Knoten durchsetzt ist. Von blossem Auge sind keine Hassal'schen Körperchen erkennbar.

Das Herz ist eher klein, Herzmuskel sehr blass, das rechte Herz stark dilatiert, die Pulmonalklappen zart, die abgehende Pulmonalis ebenfalls weit, zart. Die Trikuspidalis zeigt feine spritzerartige Blutungen am Segelrand. Der rechte Vorhof ist sehr stark ausgeweitet, die Mitralis zeigt ebenfalls feine spritzerartige Blutungen. Paratracheale Lymphdrüsen erscheinen etwas gross, graurötlich. Einzelne Bifurkationsdrüsen sind bohnengross, graurötlich, fest. Im Herzfleisch sind nirgends Knötchen nachzuweisen.

Die Lungen sind schwer, gross, stark dilatiert. Sie werden vorläufig nicht seziert (Röntgen) ebenso Halsorgane.

Die Leber ist weich, im Verhältnis zu den übrigen Organen eher etwas klein, sie zeigt eine dunkelgraurötliche Farbe und unter der Kapsel ganz kleine gelbliche Knötchen, die mit blossem Auge eben erkennbar sind. Auf Schnitt ist das Lebergewebe etwas glasig, bräunlich gelblich, zeigt ebenfalls auf Schnitt hie und da kleine eben erkennbare Knötchen die regellos eingelagert sind und nirgends deutlich gelb erscheinen.

Die Milz etwas fest, gross, die Kapsel leicht gespannt, unter der Kapsel sind mit blossem Auge wiederum feine eben erkennbare weissliche Knötchen sichtbar. Diese finden sich sehr deutlich auf der Schnittfläche. Die Follikelzeichnung ist im übrigen kaum deutlich wahrzunehmen, die Trabekelzeichnung ebenfalls schlecht, das Milzparenchym ziemlich fest, dunkelgraurötlich, steif.

Die beiden Nebennieren mittelgross, weich, die Zeichnung undeutlich, Lipoidgehalt der Rinde kaum ausgebildet. Die beiden Nebennieren erscheinen gleich gross.

Die rechte Niere zeigt eine deutliche Grenze Mark-Rinde, die Markkegel in typischer Anzahl, die Faserkapsel gut abziehbar, an der Nierenoberfläche nirgends Knötchen zu erkennen, auch auf Schnitt fehlen sie.

Die linke Niere: Renkulifurchung noch deutlich ausgebildet, Markkegel in gleicher Anzahl, Nierenbeckenschleimhaut zart, Knötchen auf der Schnittfläche, auch nicht unter der Kapsel, nicht erkennbar.

Magen-Darmkanal: Die Appendix bis zur Spitze durchgängig. Der Darminhalt hellgelb, weiche Kotmasse. Der Dünndarm ist an einzelnen Stellen stark kontrahiert, an andern Stellen schlaff und weit, die Serosa zeigt nirgends umschriebene Rötung oder Knötchenbildung, vorwiegend finden sich dieselben auf Faltenhöhe. Der Magen zeigt eine rosarote Färbung der Schleimhaut, bei zarter Beschaffenheit und vereinzelten kleinen Blutungen. Pylorusmuskulatur gering ausgebildet. Der absteigende Dickdarm ist etwas dunkel gefärbt, Geschwürbildungen finden sich keine, auch nicht im Gebiete der Bauhin'schen Klappe. An wenigen Stellen kommen im Gebiete der Flexura hepatica feine Epitheldefekte vor ohne sichtbare Knötchenbildung. Die Harnblase ist stark gefüllt mit einem hellen gelblichen, klaren Urin, die Blasenschleimhaut zeigt einige feine Rötungen vorwiegend des Trigonums, ohne Geschwürsbildungen.

Beckenorgane: Uterus klein. Adnexe zart, der Cervixkanal dunkel gerötet. Uterusschleimhaut blass, Adnexe unrichtig gelagert, zart (unseziert von Dr. Wallart). Rektum zeigt etwas dunklere verfärbte leicht rötliche Schleimhaut, ohne deutlich erkennbaren Follikelapparat. Im Rektum finden sich gallehaltige gefärbte weiche Massen.

Der Schädel wird nach der Tentoriummethode eröffnet, die weichen Hirnhäute sind spiegelnd, diejenigen der rechten Hemisphäre etwas stärker blutgefüllt. Das Tentorium ist auf der rechten Seite nirgends eingerissen, die Falx zeigt einen kleinen Einriss, auf der linken Seite finden sich feine Einrisse im Tentorium, ohne dass es zu einer stärkeren Blutung gekommen wäre. Die Blutleiter an der Schädelbasis enthalten reichlich dunkles flüssiges Blut. Die Hirnmasse ist ziemlich überall abgeplattet, Kleinhirn zeigt ebenfalls starke Stauung und Schwellung, es sind auf den Schnittflächen nirgends Knötchen erkennbar.

Die Lungen werden zuerst geröntget. Dabei erkennt man, dass das Lungengewebe überall dicht verschattet ist, sich aber bei genauer Betrachtung nirgends ein Kalkherd findet. Die Verschattung in beiden Feldern ist überall ganz gleichmässig, nirgends konfluieren die Herde zu grösseren Bezirken. Zum Teil stehen sie im Verlauf der Bronchien etwas dichter. Auf Schnitt sind diese Herde von 2—3 mm Durchmesser, stehen teilweise etwas dichter beisammen und beginnen eben zu verschmelzen. Peripher und Hiluswärts ist die Aussaat eine gleichmässige. Die Lungen werden nicht getrennt, als Sammlungspräparat aufgehoben.

Halsorgane nicht aufgeschnitten (Sammlung mit Lungen).

Die Psoasmuskulatur ist gering entwickelt, wenig bluthaltig, Zwerchfell ebenfalls frei von Knötchen (sig. Scheidegger).

Mikroskopisch: Lungen und Halsorgane.

Röntgen: Lungen, Milz, Leber.

*Sektionsdiagnose:* Kongenitale natale Tuberkulose: schwerste gleichmässig diffuse, teilweise eben konfluierende grossknotige wahrscheinlich bronchogene, durch Verschlucken von tuberkulösem Fruchtwasser entstandene Tuberkulose sämtlicher Lappen. Käsige Tuberkulose der Hilus- und Bifurkationslymphdrüsen. Vereinzelte miliare Tuberkel in Leber und Milz, fragliche

der Nieren. Starke Dilatation beider, besonders der rechten Herzkammer. Allgemeine Trübung der Parenchyme, Zeichen chronischer Stauung der Abdominalorgane. Verfettung der Leber. Allgemeine starke Abmagerung.

*Mikroskopischer Befund* (Scheidegger): Niere: gestaut. Parenchym etwas trüb geschwollen. Keine spezifischen Granulationsbildungen.

Myocard: ohne Entzündung, ohne spezifische Granulationsbildung, starke Stauung.

Leber: sehr stark gestaut mit vereinzelten kleinen miliaren Tuberkeln. Es sind dieselben fast rein epitheloidzellig beschaffen. Sie finden sich nirgends sehr zahlreich. Kupffer'sche Sternzellen geschwollen, gross.

Skelettmuskulatur: etwas ödematös aufgequollen. Frei von Granulationsbildungen.

Haut: In den untersuchten Präparaten frei von Granulationsbildungen. Epidermis und subcutanes Gewebe zart.

Darm: Etwas gestaut. Deutliche Schleimproduktion. Mucosa ohne Ulcerationen.

Lunge: Zum Teil Emphysem, teils Bronchitis, Desquamativpneumonie, daneben grössere und kleinere epitheloidzellige Herde, oft solche mit zentraler Einschmelzung. An einzelnen Orten sind die Granulationsbildungen mischinfiziert. Die kleineren epitheloidzelligen Knötchen von charakteristischem Bau.

Milz: Pulpahyperplasie. Von kleineren und grösseren ephitheloidzelligen Tuberkeln durchsetzt.

---

# Drei Fälle von kongenitaler Tuberkulose
## (Basler Kinderspital)

### 1. Fall: Infektion durch Nabelblut und Aspiration von Fruchtwasser

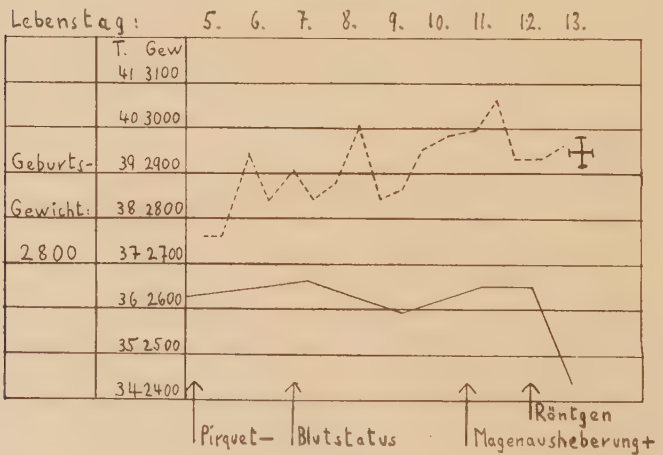

## 2. Fall: Infektion durch Aspiration

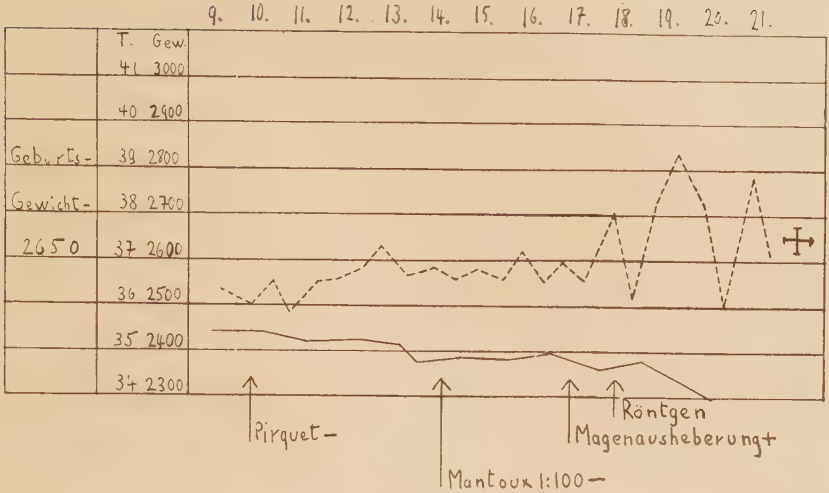


## 3. Fall: Infektion durch Aspiration

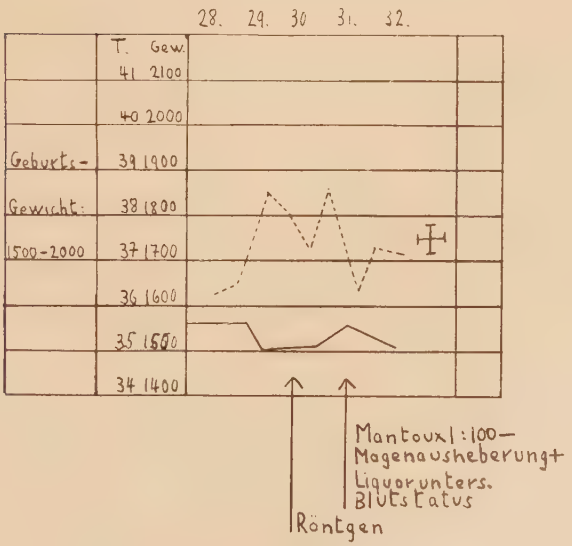

# Literatur


Allaria: Zbl. Khk. XIX, S. 187.
Andrewes: Dtsch. med. Wschr. Vereinsbeilage 64 (1903).
Armand-Dellile: Bull. méd. 1936, 291-292.
Auricchio: Zbl. Khk. XXVIII S. 346.
Barchetti: Mschr. Khk. 21, 563 (1921).
Baumann: Zschr. Khk. 53, 671.
Baumgarten: Dtsch. med. Wschr. 1909, 1729.
„ Virchows Arch. 1925, 254 u. 662.
Beitzke: Ergebn. d. ges. Tuberk.-Forsch. 7, (1935).
Block: Zeitschr. Khk. 37, 242 (1924).
Brückner: Jahrb. Khk. 68. 261 (1908).
Calmette: Zbl. Khk. XX, S. 494, Zieglers Beitr. 19, 433.
Chiari: Virchows Arch. 285, 779-785 (1932).
Choremis: Jahrb. Khk. 70, 319 (1928).
Coulard, Lacomme et Valtis: Zschr. Tbk. 52, 430 (1928).
Dietrich: Berliner kl. Wschr. 1912, 877.
Dreyfus: Schw. med. Wschr. 1936, I, 114.
Dubois: Schw. med. Wschr. 1920, 35, 772.
Eliasberg: Jahrb. Khk. 89, 77 (1919).
Epstein: Jahrb. Khk. 1926, 111, 271.
Feilendorf: Klin. Wschr. 1930, II, 1921—1922.
Feller: Sitzgsber. Zbl. Path. 48, 236 (1930).
Finkenstein: Säuglingskrankheiten I, 153.
Font-Reaulx: Rév. méd.-soc. Enfance 4, 171—176 (1936).
Fossel: Zbl. f. allg. Path. (1936) 65, 322.
Frey: Archiv Khk. 108, 171.
Froebelius: Jahrb. Khk. 24, 47 (1886).
Gander: Annales d'Anatomie pathol. 9. 891 (1932).
Garter: Zbl. Khk. XXXII, S. 593.
Geipel: Zschr. Gyn. 46, 1453 (1922).
Gohn: Handbuch der Kindertbk. Bd. 1, S. 86.
Grenet: Bull. Soc. Pédiatr. Paris 32, 531—535 (1934).
Grosser: med. Klinik 1929, II, 1467.
Hamburger: Jahrb. Khk. 1905, 62. 517.
„ Beitr. klin. Tbk. 5, S. 197 (1906).
Harbitz: Münchn. med. Wsch. 1913, 741.
Jakobsen: Ugeskr. Laeg. 1936, 418—421.
Käckell: Beitr. klin. Tbk. 52, S. 46.
Kleinschmid: Tuberkulose der Kinder, Leipzig (1922).
Kleinschmid-Schürmann: Arbeiten a. d. Reichsgesdheitsamt, Bd. 69. Berlin 1935.
Kochmann: Zschr. Tbk. Bd. 44, S. 140 (1926).
„ Zschr. Tbk. Bd. 45, S. 107 (1926).
Köffler: Münch. med. Wschr. 1922, Nr. 6, 200.
Kraus: Zbl. Path. 63, 273 (1935).
Kuhle: Dtsch. med. Wschr. Jg. 50, Nr. 24, S. 796.
Lehmann: Berl. klin. Wschr. 1894, S. 646.

Lewin: med. Klinik 1932, II, 1605.
Lindquist: Acta path. scand. Suppl. Bd. 16, 231—246.
Loewenstein: Münch. med. Wschr. 1931, 2033.
Lucksch: Beitr. klin. Tbk. 87, 423—447 (1936).
Moll: Monatsschr. Khk. 28, 58 (1924).
Möller: Mschr. Geburtsh. 47, 56 (1918).
Monckeberg: Revue de la Tbc. 12, 481 (1931).
Nordmann: Zschrf. Tbk. 52, 46 (1922).
Péhu et Charlier: Arch. Méd. Enf. 1, lu. 100 (1908).
„ „ „ Arch. Méd. Enf. 17, 921 (1914).
Péhu et Dufourt: Tuberculose médicale de l'Enf. 223, 1927.
Pincherle: Zbl. Khk. XXXI, S. 271.
Planchu et Branche: Lyon méd. 1909, 14 mars, Pg. 537.
Redeker: Allgemeine Krankheitslehre der Kindertbk. 1926, S. 124.
Reuss: Die Krankheiten des Neugeb., Berlin 1914, S. 448.
Rietschel: Jahrb. Khk. 1908, 70, 62.
Rietschel u. Geipel: Sitzgsber. Münch. med. Wschr. 1909, S. 1206.
Rindfleisch: Sitzgsber. Zbl. Path. 1, 679 (1890).
Rollet: Wiener klin. Wschr. 1913, S. 1274.
Sarvay: Archiv Gynäk. 1893, 43, 162.
Scheer: Mschr. Khk. 36, 285 (1927).
Scheidegger: Mschr. Khk. 65, 1. Heft.
Schmorl: Handb. der Tbk. Bd. 1, S. 137.
Schmorl-Birch-Hirschfeld: Beitr. path. Anat. 9, 428 (1891).
Schmorl u. Geipel: Münch. med. Wschr. 1904, 1676.
Schmorl u. Kockel: Beitr. path. Anat. 16, 313 (1894).
Schoedel: Münch. med. Wschr. 1931, I, 705.
Scroggie: Zbl. Khk. 26, 547 (1932).
Siegel: Beitr. path. Anat. 90, 503 (1932).
Simon u. Redeker: Praktisches Lehrbuch der Kindertbk. 1930, S. 21 u. S. 198.
Söderström: Acta tbc. scand. 6, 306 (1932).
Stirnimann: Jahrb. Khk. 1905, 61, 769.
Stoeckel: Sitzgsber. Münch. med. Wschr. 1904, 177.
Stransky: Mschr. Khk. 43, 193 (1929).
„ Zschr. Khk. 36, 95 (1923).
Sulzer: Schw. med. Wschr. 1934, I, 233.
Ustinow: Sitzgsber. Arch. Khk. 25, 66 (1898).
Veszpremi. Zbl. Path. 15, 483 (1904).
Viethen: Mschr. Khk. 67, 91 (1936).
Zarfl: Zschr. Khk. 8, 370 (1913).
„ Handbuch der Kindertbk. Bd. I, 398.
„ Zschr. Khk. 58, 266 (1937).
„ Mschr. Khk. 43, 277 (1929).
„ Beitr. klin. Tbk. 74, 380 (1930).
„ Jahrb. Khk. 77, 95 u. 583 (1913).
„ Virchow Archiv 266, 274, Heft 1 (1927).
„ Wien. klin. Wschr. 1919, I, 748.
„ Wien. med. Wschr. 1930, II, 1226.

Diese Arbeit ist entstanden durch Anregung und mit Unterstützung von Herrn Dr. Th. Baumann P. D. ehemaligem Oberarzt am Kinderspital Basel.